HOD
Hematolojik Onkoloji Derneği
www.hod.org.tr

4. HEMATOLOJİK ONKOLOJİ KONGRESİ

16-17 EYLÜL 2017

Elexus Hotel - K.K.T.C.

BİLDİRİ KİTABI



POSTER SUNUMLARI

P1

EVALUATİON OF THE JAK2 V617F GENE MUTATİON İN TURKİSH PATİENTS: ONLY ONE CENTER EXPERİENCE FROM EASTERN ANATOLİA

Gonca Gulbay[1]* Elif Yesilada[1] Mehmet Ali Erkurt[2] Harika Gozukara[3]

[1] Department of Medical Biology and Genetics, Faculty of Medicine, Inonu University, 44280 Malatya, Turkey

[2] Department of Hematology, Faculty of Medicine, Inonu University, 44280, Malatya, Turkey

[3] Department of Biostatistics, Faculty of Medicine, InonuUniversity, 44280 Malatya, Turkey

4. Hematoloji Onkoloji Kongresi
16-17 Eylül 2017 - Elexus Hotel K.K.T.C.

Abstract

Objectives: Detection of *JAK2* V617F in myeloproliferative neoplasms (MPNs) is very important in both diagnosis and disease progression. This study has investigated the presence of *JAK2* V617F mutation in Turkish patients with myeloproliferative disorders referred to Turgut Ozal Medical Center, Inonu University.

Materials and Methods: In this study were included 721 MPNs patients. The protocol followed were diagnosed with myeloproliferative neoplasms (MPNs) according to the WHO criteria. We screened *JAK2* V617F and determined the mutant allele burden using semi-quantitative Ipsogen *JAK2* MutaScreen RS Kit.

Results: In patiens are occurs 174 women and 547 men. In our patients were determined 22.6% *JAK2* V617F mutation. 33.3% in women, 19.2 % in men have been positive for *JAK2* V617F mutation. In our study *JAK2* V617F present in 48.6% of essential thrombocythemia, 80.5% of polycythemia rubra vera, 47.5% of primary myelofibrosis, 10% of myeloproliferative neoplasms, unclassifiable, 0.8% of others. We investigated the difference in haematological parameters between *JAK2* V617F positive and *JAK2* V617F negative patients. There is significant differences in the age, WBC, HGB, RDW and PLT in the *JAK2* V617F positive patients.

Conclusions: Our study is the largest one up to our knowledge that studies the the relationship between MPNs and *JAK2* V617F in Turkish patients. The *JAK2* V617F mutation is often investigated in the Turkish patients with MPNs, and particularly in patients with PV, ET and PMF. Therefore, it would be useful to include *JAK2* mutation screening in the initial evaluation of patients suspected to have MPNs.

Table 1 Clinical characteristics stratified by *JAK2* V617F mutation status in all patients

	***JAK2* V617F**						
	Positive (n=163)			**Negative (n=558)**			
Parameters	Median	Minimum	Maximum	Median	Minimum	Maximum	**p**
AGE (years)	61.0	18.0	9.0	47.0	10.0	89.0	<0.001*
WBC (10^9/L)	10.6	.3	107.0	8.4	.4	119.1	<0.001*
RBC (10^{12}/L)	5.5	2.1	8.8	5.6	2.5	8.7	0.578
HGB (g/dL)	15.1	6.3	22.2	16.4	7.2	36.7	<0.001*
HCT (%)	46.6	16.7	66.3	49.7	4.6	64.0	0.005
RDW (%)	15.9	11.5	208.0	13.7	11.8	63.0	<0.001*
PLT (10^9 /L)	450.0	16.0	1686.0	241.0	9.0	1678.0	<0.001*

White blood cell count (WBC), red blood cell count (RBC), hemoglobin (Hb), hematocrit (Hct), red blood cell distribution width (RDW), platelets count (PLT)

4. Hematoloji Onkoloji Kongresi
16-17 Eylül 2017 - Elexus Hotel K.K.T.C.

P2

AÇIKLANAMAYAN ANEMİDE KEMİK İLİĞİ BİOPSİSİ MUTLAKA YAPILMALI MI?

Güven YILMAZ[1]

[1]İstanbul Dr. Lütfi Kırdar Kartal Eğitim ve Araştırma Hastanesi Erişkin Hematoloji Bölümü

Giriş ve Amaç;

Dünya Sağlık Örgütü(DSÖ) hemoglobin düzeyinin kadınlarda 12 g/dL erkeklerde 13 g/dL düzeyinin altında oluşunu anemi olarak tanımlanmıştır. Anemi sıklığı geriatrik populasyonda, erkeklerde % 11, kadınlarda % 10.2'den fazla olduğu 50. yaştan itibaren sabit şekilde artarak 80. yaşta %20`ye kadar sıklık artmaktadır.Tüm dünyada anemilerin ilk nedeni Demir Eksikliği Anemisidir(DEA).Bunun yanı sıra özellikle geriatrik populasyonda Kronik Hastalık Anemisi(KHA) insidansı giderek artmaktadır.Yaşam süresinin uzaması ile bu sıklığın artması da beklenmektedir.

Anemilerin etyolojik nedeni mutlaka araştırılmalıdır.Anemi incelemesi sırasında altta yatan tamamen farklı bir rahatsızlığın teşhiside konulabilmektedir. Anemi nedeni belirlenmesi DEA'de olduğu gibi çok basit olabilmekte ama bazen Myelodisplastik Sendrom(MDS) gibi çok zorda olabilmektedir.

Anemi incelemesinde laboratuar incelemeleri, periferik yayma incelemesi, retikülosit sayımı ile birçok neden saptanabilmektedir. Ancak bazen bu yeterli olmamakta ve kemik iliği incelemesi gerekli olabilmektedir. Çünkü hala günümüzde geliştirilmiş birçok laboratuar ve radyolojik yöntemler olmasına rağmen belirli bir neden gösterilemeyen, açıklanamayan anemi(UEA) anemi sıklığı %20-40 civarındadır. Bu durumlarda kemik iliği biopisi yapılması gerekli olmaktadır. Kemik iliği biopsisi invaziv bir işlem olup; kanama, sinir hasarına bağlı uzun dönem ağrı, osteomyelit kadar ciddi olabilen enfeksiyonlar gibi bazı riskleri de içermektedir.

4. Hematoloji Onkoloji Kongresi
16-17 Eylül 2017 - Elexus Hotel K.K.T.C.

Bizim çalışmamızda hafif derecede anemisi olan(Hg düzeyi 10-12 gr arasında) hastalarda ayrıntılı bir değerlendirme yapıldığı zaman birçok nedenin saptanabileceği veya ekarte edilebileceği bunun sonucunda invaziv bir işlem olan kemik iliği biopsisi yapma gerekliliğinin olmayabileceği konusunu değerlendirdik.

Bulgular:

Çalışma Mart 2016-Ekim 2016 tarihleri arasında Dr.Lütfi Kırdar Kartal Eğitim ve Araştırma Hastanesi Hematoloji polikliniğinde %77.5'i (n=31) kadın, %22.5'i (n=9) erkek olmak üzere toplam 40 olgu ile yapılmıştır. Olguların yaşları 44 ile 88 arasında değişmekte olup, ortalama 63.78±10.00 yıldır.

Tablo 1: Yaş ve Cinsiyet Dağılımı

Yaş (yıl)	*Min-Mak (Medyan)*	44-88 (62,5)
	Ort±Ss	63,78±10,00
Yaş grup (yıl); *n (%)*	**< 60 yaş**	14 (35,0)
	60-70 yaş	16 (40,0)
	> 70 yaş	10 (25,0)
Yaş grup (yıl); *n (%)*	**< 60 yaş**	14 (35,0)
	≥ 60 yaş	26 (65,0)
Yaş grup (yıl); *n (%)*	**< 65 yaş**	23 (57,5)
	≥ 65 yaş	17 (42,5)
Cinsiyet; *n (%)*	**Kadın**	31 (77,5)
	Erkek	9 (22,5)

Olguların yaşları incelendiğinde; %35.0'inin (n=14) yaşı 60 yaşın altında, %40.0'ının (n=16) 60-70 yaş aralığında, %25.0'inin (n=10) 70 yaşın üzerindedir. Olguların %35.0'inin (n=14) yaşı 60 yaşın altında, %65.0'inin (n=26) yaşı 60 yaş ve üzerindedir. Olguların %57.5'inin (n=23) yaşı 65 yaşın altında, %42.5'inin (n=17) yaşı 65 yaş ve üzerindedir.

4. Hematoloji Onkoloji Kongresi
16-17 Eylül 2017 - Elexus Hotel K.K.T.C.

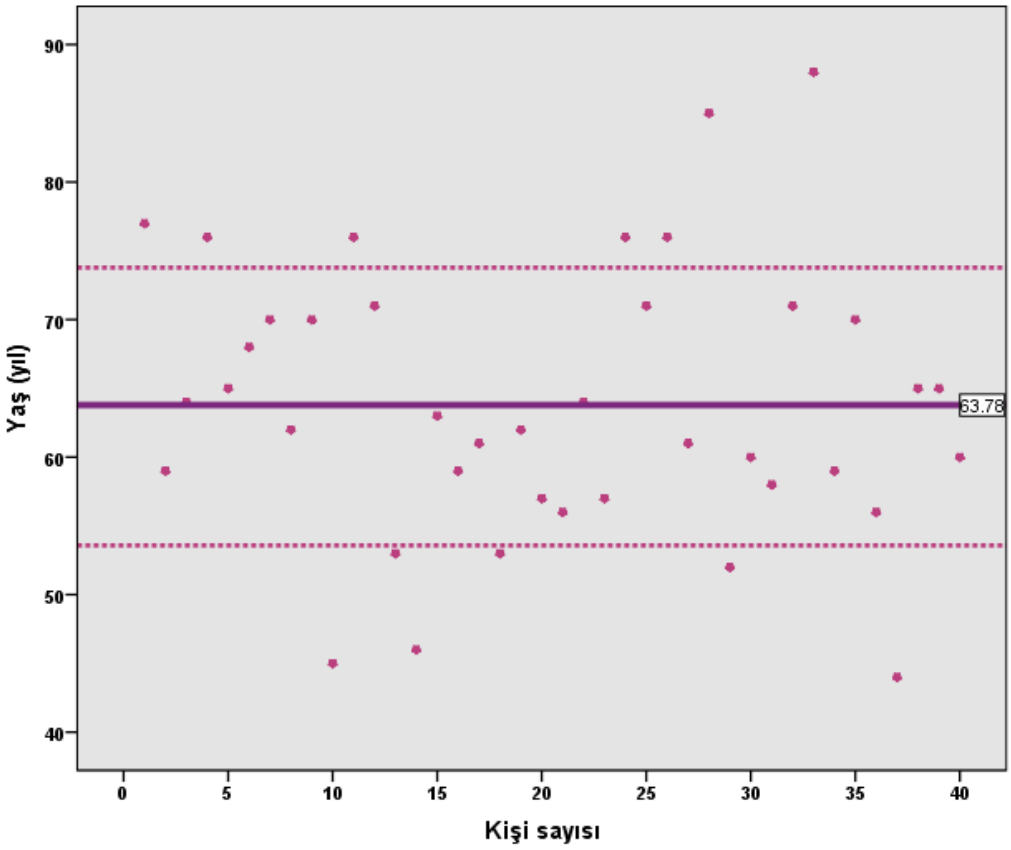

Şekil 1: Yaş dağılımı

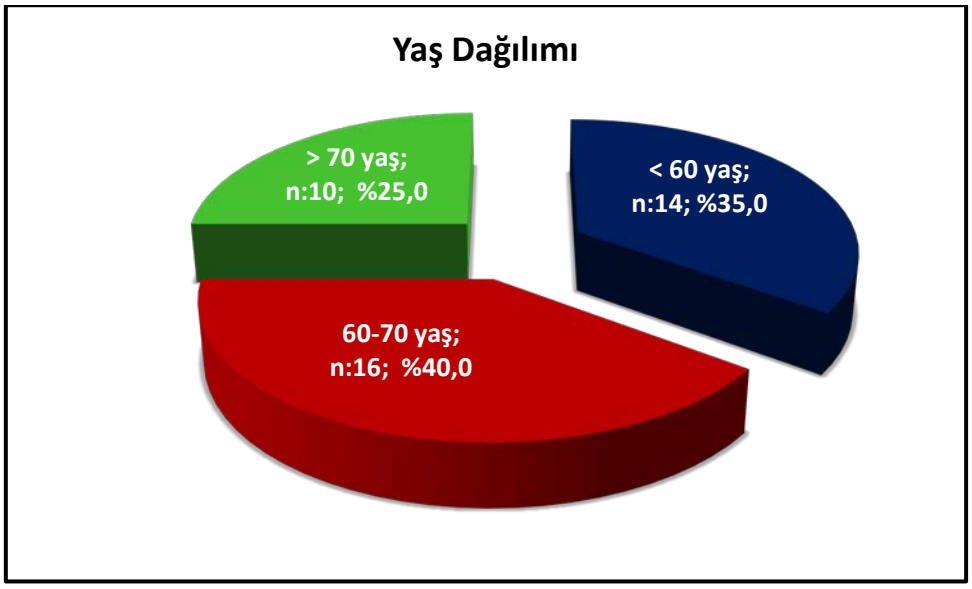

Şekil 2: Yaş dağılımı

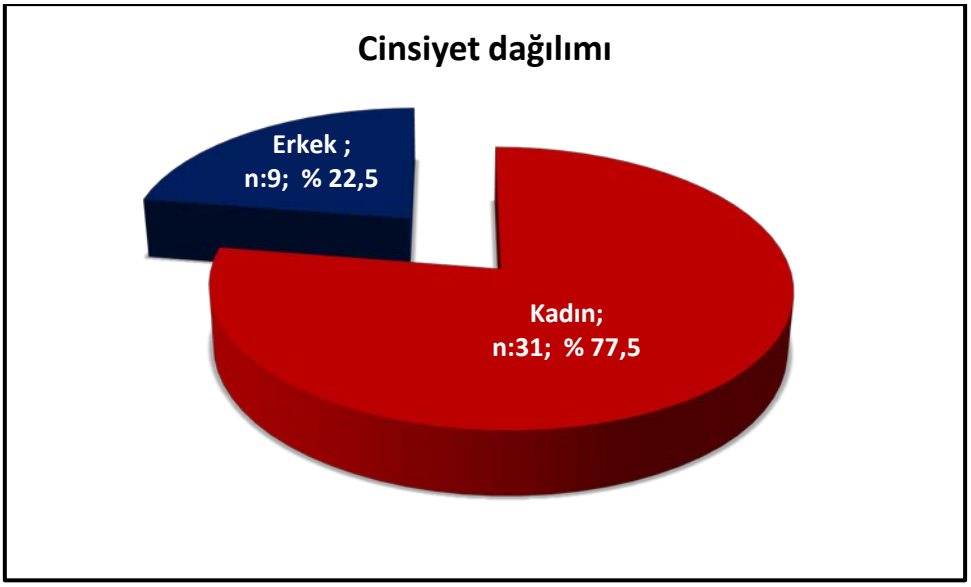

Şekil 3: Cinsiyet dağılımı

4. Hematoloji Onkoloji Kongresi
16-17 Eylül 2017 - Elexus Hotel K.K.T.C.

Tablo 2: Hipertansiyon, Diyabet Varlığı ve Tanıların Dağılımı

Hipertansiyon; *n (%)*	**Yok**	14 (35,0)
	Var	26 (65,0)
Diyabet; *n (%)*	**Yok**	23 (57,5)
	Var	17 (42,5)
Tanı; *n (%)*	**DEA**	15 (37,5)
	KHA	25 (62,5)

Olguların %65.0'inde (n=26) hipertansiyon ve %42.5'inde (n=17) diyabet görülmektedir.

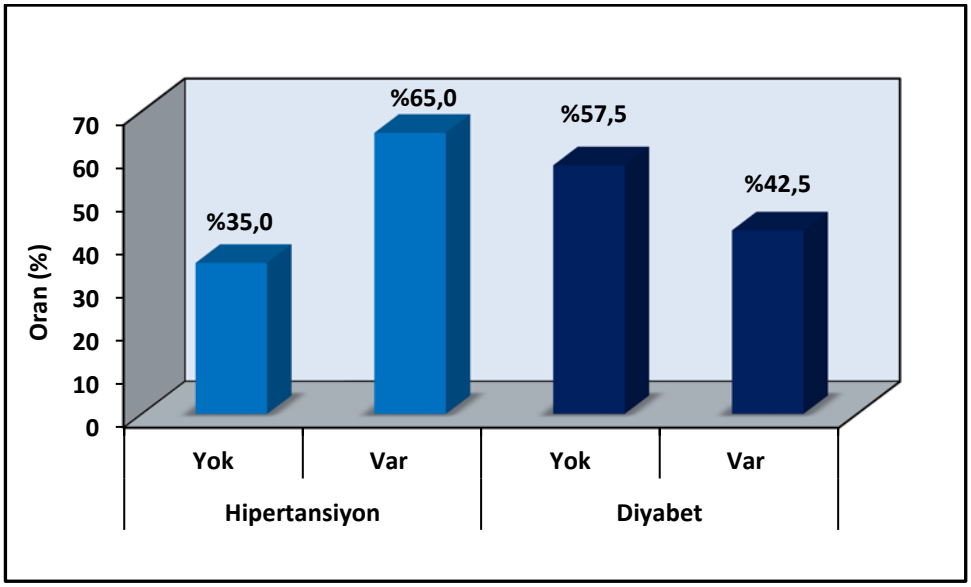

Şekil 4: Hipertansiyon ve diyabet görülme oranları dağılımı

4. Hematoloji Onkoloji Kongresi
16-17 Eylül 2017 - Elexus Hotel K.K.T.C.

Olguların tanıları incelendiğinde; %37.5'inin (n=15) tanısının DEA, %62.52inin (n=25) KHA olduğu görülmektedir.

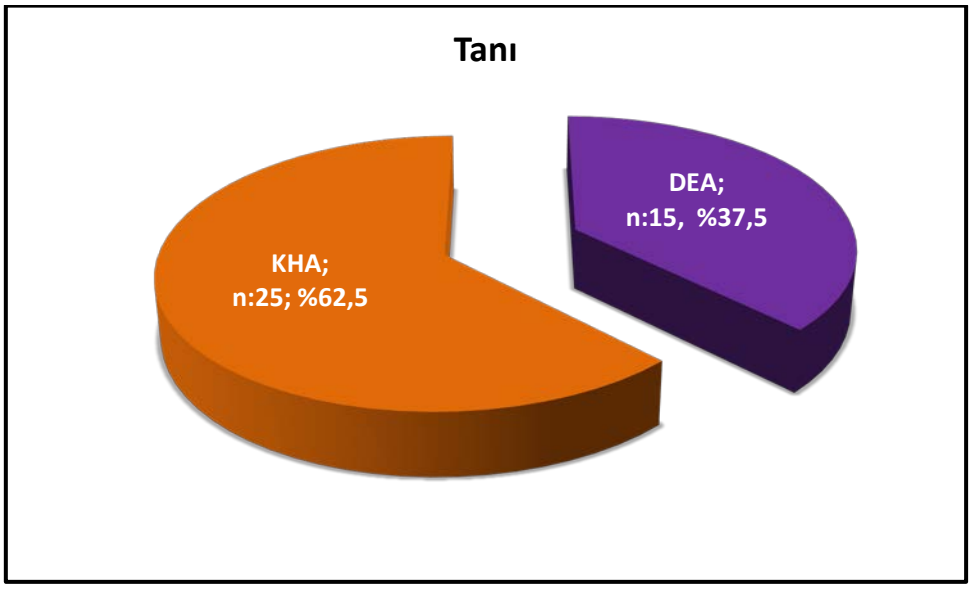

Şekil 5: Tanıların dağılımı

Tablo 3: Ferritin Düzeyi Dağılımı

Ferritin	*Min-Mak (Medyan)*	13-624 (61,5)
	Ort±Ss	127,14±140,63
Ferritin düzeyi; *n (%)*	**< 60**	18 (45,0)
	60-100	7 (17,5)
	> 100	15 (37,5)

Olguların ferritin ölçümleri 13 ile 624 arasında değişmekte olup, ortalama 127.14±140.63'dir; %45.0'inin (n=18) ferritin düzeyi 60'ın altında, %17.5'inin (n=7) 60-100 aralığında, %37.5'inin (n=15) ise 100'ün üzerindedir.

4. Hematoloji Onkoloji Kongresi
16-17 Eylül 2017 - Elexus Hotel K.K.T.C.

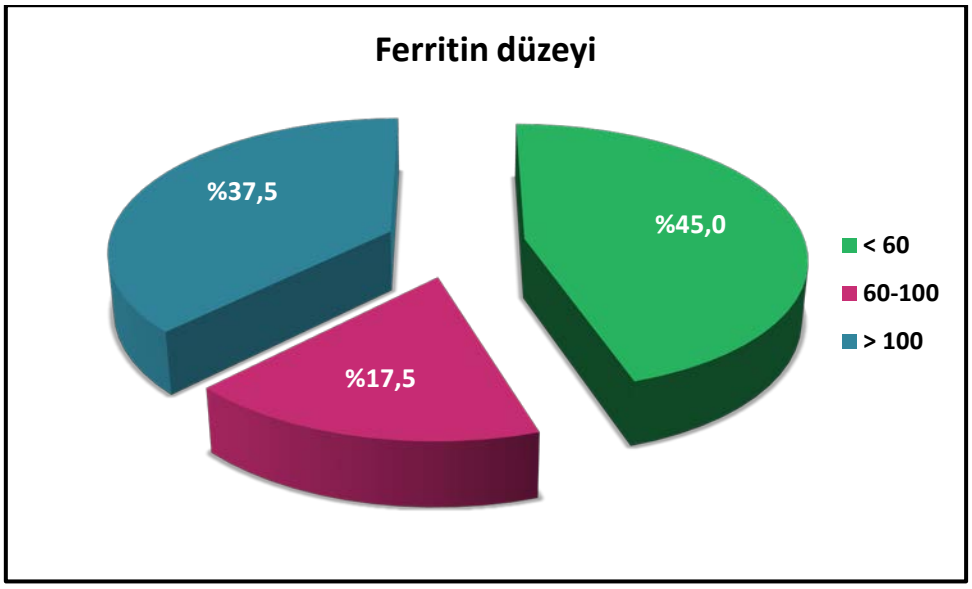

Şekil 6: Ferritin düzeylerinin dağılımı

Tablo 4: Yaşa Göre Tanıların Değerlendirilmesi (Kesim noktası 60)

		Yaş (yıl)		
		< 60 yaş (n=14)	≥ 60 yaş (n=26)	
		n (%)	n (%)	*p*
Tanı	**DEA**	8 (57,1)	7 (26,9)	***0,060***
	KHA	6 (42,9)	19 (73,1)	

Pearson Ki-kare Test

Yaşı 60'ın altında olan olguların %57.1'i (n=8) DEA, %42.9'u (n=6) KHA tanısı; yaşı 60 ve üzerinde olanların ise %26.9'u (n=7) DEA, %73.1'i (n=19) KHA tanısı almıştır. Yaş düzeylerine göre olguların tanıları arasında istatistiksel olarak anlamlı olmamakla birlikte, anlamlılığa yakın farklılık saptanmıştır (p=0.060; p>0.05). Yaşı 60 ve üzerinde olan olguların KHA tanısı alma oranının, yaşı 60'ın altında olanlardan yüksek olması dikkat çekici düzeydedir.

Tablo 4: Yaşa Göre Tanıların Değerlendirilmesi (Kesim noktası 65)

		Yaş (yıl)		
		< 65 yaş (n=23)	≥ 65 yaş (n=17)	
		n (%)	n (%)	*p*
Tanı	**DEA**	10 (43,5)	5 (29,4)	***0,364***
	KHA	13 (56,5)	12 (70,6)	

Pearson Ki-kare Test

Yaşı 65'in altında olan olguların %43.5'i (n=10) DEA, %56.5'i (n=13) KHA tanısı; yaşı 65 ve üzerinde olanların ise %29.4'ü (n=5) DEA, %70.6'sı (n=12) KHA tanısı almıştır. Yaş düzeylerine göre olguların tanıları arasında istatistiksel olarak anlamlı farklılık saptanmamıştır (p=0.364; p>0.05).

4. Hematoloji Onkoloji Kongresi
16-17 Eylül 2017 - Elexus Hotel K.K.T.C.

Tablo 5: Cinsiyete Göre Tanıların Değerlendirilmesi

		Cinsiyet		
		Kadın (n=31)	Erkek (n=9)	
		n (%)	n (%)	*p*
Tanı	**DEA**	14 (45,2)	1 (11,1)	***0,117***
	KHA	17 (54,8)	8 (88,9)	

Fisher's Exact Test

Kadın olguların %45.2'si (n=14) DEA, %54.8'i (n=17) KHA tanısı; erkek olguların ise %11.1'i (n=1) DEA, %88.9'u (n=8) KHA tanısı almıştır. Cinsiyetlerine göre olguların tanıları arasında istatistiksel olarak anlamlı farklılık saptanmamıştır (p=0.117; p>0.05).

Tablo 6: Hipertansiyon Varlığına Göre Tanıların Değerlendirilmesi

		Hipertansiyon		
		Yok (n=14)	Var (n=26)	
		n (%)	n (%)	*p*
Tanı	**DEA**	4 (28,6)	11 (42,3)	***0,392***
	KHA	10 (71,4)	15 (57,7)	

Pearson Ki-kare Test

Hipertansiyonu olmayan olguların %28.6'sı (n=4) DEA, %71.4'ü (n=10) KHA tanısı; Hipertansiyonu olan olguların ise %42.3'ü (n=11) DEA, %57.7'si (n=15) KHA tanısı almıştır. Hipertansiyon varlığına göre olguların tanıları arasında istatistiksel olarak anlamlı farklılık saptanmamıştır (p=0.392; p>0.05).

4. Hematoloji Onkoloji Kongresi
16-17 Eylül 2017 - Elexus Hotel K.K.T.C.

Tablo 7: Diyabet Varlığına Göre Tanıların Değerlendirilmesi

		Diyabet		
		Yok (n=23)	Var (n=17)	
		n (%)	n (%)	*p*
Tanı	**DEA**	11 (47,6)	4 (23,5)	***0,117***
	KHA	12 (52,2)	13 (76,5)	

Pearson Ki-kare Test

Diyabeti olmayan olguların %47.6'sı (n=11) DEA, %52.2'si (n=12) KHA tanısı; Diyabeti olan olguların ise %23.5'i (n=4) DEA, %76.5'i (n=13) KHA tanısı almıştır. Diyabet varlığına göre olguların tanıları arasında istatistiksel olarak anlamlı farklılık saptanmamıştır (p=0.117; p>0.05).

4. Hematoloji Onkoloji Kongresi
16-17 Eylül 2017 - Elexus Hotel K.K.T.C.

Tablo 8: Ferritin Düzeylerine Göre Tanıların Değerlendirilmesi

		Ferritin			
		< 60 (n=18)	60-100 (n=7)	> 100 (n=15)	
		n (%)	n (%)	n (%)	*p*
Tanı	**DEA**	10 (55,6)	1 (14,3)	4 (26,7)	***0,122***
	KHA	8 (44,4)	6 (85,7)	11 (73,3)	

Fisher-Freeman-Halton Test

Ferritin düzeyi 60'ın altında olan olguların %55.6'sı (n=10) DEA, %44.4'ü (n=8) KHA tanısı; 60-100 olan olguların %14.3'ü (n=1) DEA, %85.7'si (n=6) KHA tanısı ve 100'ün üzerinde olanların ise %26.7'si (n=4) DEA, %73.3'ü (n=11) KHA tanısı almıştır. Ferritin düzeyine göre olguların tanıları arasında istatistiksel olarak anlamlı farklılık saptanmamıştır (p=0.122; p>0.05).

Tablo 9: Tanılara Göre Ferritin Düzeylerinin Değerlendirilmesi

		Ferritin			
		n	Min-Mak (Medyan)	Ort±Ss	*p*
Tanı	**DEA**	15	13-352 (32)	89,07±113,42	***0,021****
	KHA	25	16,7-624 (78)	149,98±152,26	

Mann Whitney U Test **p<0,05*

DEA tanısı alan olguların Ferritin ölçümleri ortalama 89.07±113.42 ve medyan 32; KHA tanısı alan olguların Ferritin ölçümleri ortalama 149.98±152.26 ve medyan 78'dir. KHA tanısı alan olguların Ferritin ölçümlerinin, DEA tanısı alanlardan yüksek olması istatistiksel olarak anlamlı bulunmuştur (p=0.021; p<0.05).

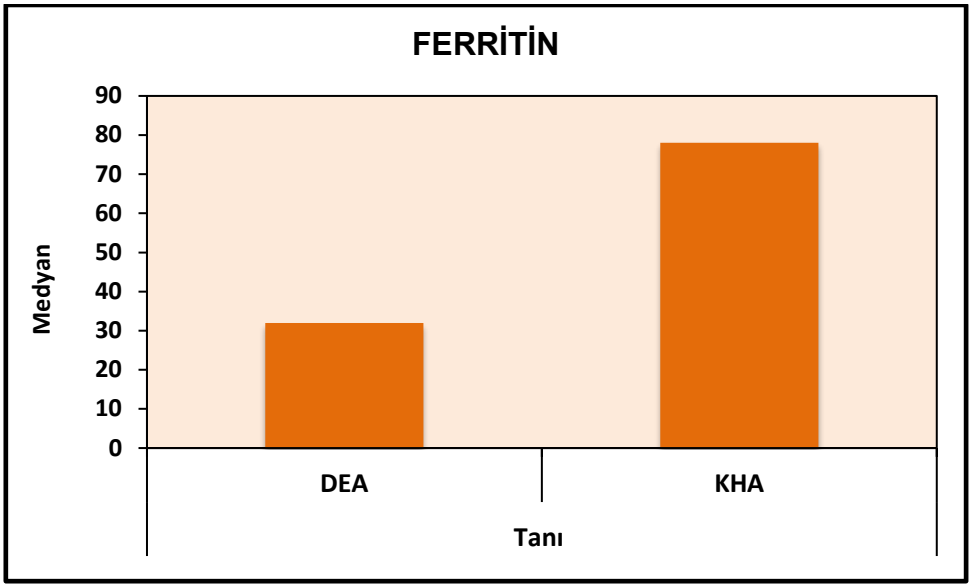

Şekil 7: Tanılara göre ferritin düzeylerinin dağılımı

4. Hematoloji Onkoloji Kongresi
16-17 Eylül 2017 - Elexus Hotel K.K.T.C.

Sonuçlar ve Tartışma;

DSÖ sınıflandırmasında hafif derecede anemi(grad -1) hemoglobin düzeyi 9,5-12 gr arasında olarak tanımlanmıştır. Oysa hematoloji kılavuzlarında gerek MDS gerekse AA için anemiyi anlamlı sitopeni kabül etmek için hemoglobin değerinin 10 gr'ın altında olması gerekliliği vurgulanmaktadır.Buradan hareketle hemoglobin değeri 10 gr'ın üzerinde olan hafif anemi vakalarında KİASP ve KİBX yapılmaması durumunda MDS veya AA vakalarında tanısında yaşanması muhtemel gecikmenin hastanın sağlığı üzerine olumsuz bir etkisi olmayacağı anlaşılmaktadır.

Çalışmamızda yaş ile anemi etyolojisi arasında anlamlı bir ilişki saptanmamıştır. Ancak 60 yaş altında DEA daha sık görülürken 60 yaş üzerinde KHA sıklığının artması literatürle uyumlu ve beklenen bir bulgudur. Çünkü yaş arttıkça kronik hastalık sıklığı artmakta veya var olan kronik hastalıklarının uzun dönem sonuçları ortaya çıkmaktadır.

Sonuçlarımızda ilginç olan bir sonuçta ferritin düzeyleri ile anemi etyolojisi arasındaki korelasyondur. Beklendiği gibi ferrtin düzeyi 60 ng'ın altında olan vakalarda DEA sıklığı belirgin olarak yüksekken 60-100 ng olanlarda KHA sıklığı artmakta DEA sıklığı belirgin azalmaktadır. Ancak ferritin düzeyi 100 ng'ın üzerinde olan vakalarda DEA sıklığında artış olması beklenen bir bulgu değildir. Bu sonuçlar hasta profilinden kaynaklanıyor olabilir.Çünkü vaka sayısının azlığı nedeni ile yüzdesel rakamlar kolayca değişebilmektedir.Bunun yanında kronik hastalığın yanında DEA eşlik ediyor olması veya kullanılan ilaçların anemi üzerine etkileri de diğer sebeplerdir

Güncel kılavuzlarda halen UEA vakalarında KİASP ve KİBX yapılması gerekliliği vurgulanmaktadır. Çalışmamızda vaka sayısının azlığı önemli bir eksiklik olmasına rağmen, ayrıntılı bir fizik muayene, detaylı bir sistem sorgulaması, görüntüleme yöntemleri ve çevre kanı incelemesini de içeren laboratuar incelemeleri ile hafif, izole anemi vakalarında (Hg:10-12gr) KİASP ve KİBX incelemesi yapılmasının mutlak bir gereklilik olmadığı kanısına ulaştık.

Kaynaklar;

1-)**ICSH guidelines for the standardization of bone marrow specimens and reports** S.H.L, W. N. ERBER†, A. PORWIT‡, M. TOMONAGA§, L. C. PETERSON– FOR THE INTERNATIONAL COUNCILFOR STANDARDIZATION IN HEMATOLOGY Int. Jnl. Lab. Hem. 2008, 30, 349–364

2-)Erol Erkan, Mustafa Muslu, Sunay Sandıkçı. (aa1)**The Prevalence and Clinical Characteristics of Anemia in Elderly Patients**
Akad Geriatri 2011; 3: 29-34

3-) Guralnik JM, Ershler WB, Schrier SL, Picozzi V. **Anemia in the elderly: a public health crisis in hematology.** Hematology Am Soc Hematol Educ Program 2005: 528-32.

4-) Woodman R, Ferrucci L, Guralnik J**. Anemia in older adults.** Curr Opin Hematol 2005; 12: 123-8.

5-) **World Health Organization: nutritional anemia**: report of a WHO

4. Hematoloji Onkoloji Kongresi
16-17 Eylül 2017 - Elexus Hotel K.K.T.C.

Scientific Group. Geneva, Switzerland: World Health Organization; 1968.

6-) Joosten E, Pelemans W, Hiele M, Noyen J, Verhaeghe R, Boogaerts MA. **Prevalence and causes of anemia in a geriatric hospitalized population.** Gerontology 1992; 38: 111-7.

7-) Chernetsky A, Sofer O, Rafael C, Ben-Israel J. **Prevalence and etiology of anemia in an institutionalized geriatric population**. Harefuah 2002; 141: 591-4.

8-) Marcelo Gil Cliquet **Anemia in the elderly: an important clinical problem**

Rev. Bras. Hematol. Hemoter. vol.35 no.2 São José do Rio Preto 2013

9-)Jack M. Guralnik, Richard S. Eisenstaedt, Luigi Ferrucci, Harvey G. Klein and Richard C. Woodman.**Prevalence of anemia in persons 65 years and older in the United States: evidence for a high rate of unexplained anemia**
Blood 2004 104:2263-2268

4. Hematoloji Onkoloji Kongresi
16-17 Eylül 2017 - Elexus Hotel K.K.T.C.

P3

HEMATOLOJİK HASTALIKLARDA FEBRİL NÖTROPENİ YÖNETİMİNDE AMPİRİK ANTİFUNGAL TEDAVİ YAKLAŞIMI: TEK MERKEZ DENEYİMİ

Ali Hakan Kaya, Emre Tekgündüz, Hikmetullah Batgi, Tuğçe Nur Yiğenoğlu, Bahar Uncu Ulu, Jale Yıldız, Alparslan Merdin, Dicle İskender, Mehmet Sinan Dal, Merih Kızıl Çakar, Şerife Kocubaba, Yulia Yamaç, Fevzi Altuntaş.

Ankara Onkoloji Hastanesi, Hematoloji ve Kök Hücre Nakil Kliniği, Ankara.

Giriş: Febril nötropeni (FN) sıklıkla kemoterapi ile indüklenen nötropeni sırasında ortaya çıkmaktadır ve hematolojik kanserlerde önemli bir mortalite nedenidir. Bu olgularda enfeksiyon ilişkili ölüm nedenleri arasında en sık bakteriyel etkenler saptanırken, fungal enfeksiyonlar da hasta için ciddi risk oluşturmaktadır. İnvaziv fungal enfeksiyonların (IFI) tedavisinde 3 farklı yaklaşım önerilmektedir. Bunlar yüksek riskli hastalarda şüphe dahilinde uygulanan ampirik tedavi, laboratuvar (PCR, galaktomannan) ile görüntüleme destekli olan olası hastalık dahilinde uygulanan pre-emptif tedavi ve kültür veya dokuda saptanmış patojen ile kanıtlanmış tedavidir. Biz bu çalışmada kliniğimizde uyguladığımız ampirik antifungal tedavi deneyimimizi paylaşmayı amaçladık.

Materyal-Metod: Haziran 2014 - Aralık 2016 tarihleri arasındaki 31 aylık dönemde, hematoloji servisinde takip edilen hastalarda gelişen FN atakları geriye dönük olarak incelendi. Tüm hastalara yattıkları süre içinde haftada iki kez ELISA ile serum GM düzeyine rutin olarak bakıldı. Ardışık iki kan örneğinde serum GM değerinin ≥ 0.5 olması anlamlı kabul edildi. İnvaziv fungal enfeksiyonlara yönelik olarak ampirik tedavi uygulandı. Hastaların klinik ve laboratuvar özellikleri değerlendirilerek 5 günlük ampirik antibiyoterapiye yanıtsızlık halinde 3 mg/kg/gün IV lipozomal amfoterisin-B (LAB) başlandı. Toraks BT'de EORTC/MSG rehberinde yer alan klinik özelliklerin (nodül±halo sign, air crescent sign, kavitasyon) saptanması halinde LAB dozu 5 mg/kg/gün olarak düzenlendi. İki ardışık serum, balgam ve/veya BAL örneğinde GM pozitifliği saptanması halinde LAB kesilerek, IV vorikonazol tedavisine geçildi. İzole ateş dışında mantar enfeksiyonu için bulgu saptanamayan ve genel durumu bozulmayan olgularda ampirik antifungal tedavi 14 gün uygulandı.

Bulgular: Çalışma sürecinde 201 hastada gelişen 361 FN atağı değerlendirildi. Ampirik antifungal tedavi toplam 87 (%43) hastada gözlenen 101 (%28) FN atağında verildi. EORTC/MSG ölçütlerine göre kanıtlanmış (proven) IFI kriterine uyan olgu saptanamadı. Atak bazında değerlendirildiğinde muhtemel (probable) IFI kriterlerine göre 11 (%3), mümkün (possible) IFI kriterlerine göre ise 29 (%8) FN atağında antifungal tedavi verildi. 61 (%17) FN atağında ise antiküf tedavi uygulaması protokol kapsamında ampirik düzeyde kaldığı görüldü.

Sonuç: Hematolojik malignitelerde febril nötropeni multidisipliner acil tedavi yaklaşımı gerektiren bir durumdur. İnvaziv fungal enfeksiyonların önlenmesinde pre-emptif ve ampirik yaklaşımdan hangisinin tercih edilmesi gerektiği konusu tartışmalıdır. Kendi merkezimizde ampirik yaklaşımın daha uygun olduğunu değerlendirdik. Çalışmamızda atak bazında ampirik yaklaşımın uygulandığı diğer çalışmalara benzer şekilde %28 oranında antifungal kullanımı ihtiyacı oldu. Pre-emptif uygulama için hızlı ve etkin çalışan mikrobiyoloji laboratuvarı ile görüntüleme olanaklarına gereksinim duyulduğu açıktır.

4. Hematoloji Onkoloji Kongresi
16-17 Eylül 2017 - Elexus Hotel K.K.T.C.

P4

ALLOJENİK KÖK HÜCRE NAKLİ (AKHN) YAPILAN HASTALARDA YÜKSEK FİBRİNOJEN DÜZEYİ İLE ARTMIŞ KRONİK GRAFT VERSUS HOST HASTALIĞI (KGVHH) RİSKİ ARASINDAKİ KUVVETLİ İLİŞKİ

Şanlı Mandacı N.[1], Kaynar L.[1], Eser B.[1], Çetin M.[1], Ünal A.[1]

1-Erciyes Üniversitesi Tıp Fakültesi Hematoloji BD, Erciyes Transplant Merkezi / KAYSERİ

Amaç: Fibrinojen koagülasyon kaskadında görev alan, karciğerde sentezlenen, proinflamatuar görevi olan bir akut faz proteinidir. Artmış sistemik inflamatuar yanıt oluşturur. Ayrıca tümör hücrelerinde vasküler endotelyal ve büyüme faktörleri ile birlikte anjiogenezi uyarmaktadır. Fakat gvhh üzerine etkisi bilinmemektedir. Biz bu çalışmamızda AHKHN yapılan hastalarda fibrinojen düzeyi ile gvhh arasındaki ilişkiyi değerlendirmeyi amaçladık.

Yöntem: Çalışmaya retrospektif olarak full match AKHN yapılan 249 hasta alındı. Hastalar akut lösemi, miyelodisplastik sendrom, lenfoproliferatif hastalık tanısına sahip hastalar olarak kategorize edildi. Nakil öncesi plazma fibrinojen düzeyi, yaş, cinsiyet, nakil protokolleri, hastalık risk durumları, akut ve kronik gvhh gelişen hastalar kayıt edildi. Fibrinojen değerinin 350 mg/dl değerinin üzerinde olması artmış fibrinojen olarak kabul edildi. İstatiksel değerlendirme için Kaplan-Meier survival analiz yöntemi, Pearson $\chi 2$ analizi, Mann-Whitney U testi ve lojistik regresyon analizi kullanıldı.

Bulgular: Nakil öncesi yüksek fibrinojen düzeyi 87(%34) hastada tespit edildi. Yüksek fibrinojen seviyesi ile kronik gvhh arasında anlamlı bir ilişki tespit edildi (risk oranı: 2.20; p= 0.014). Bununla birlikte akut gvhh, toplam sağ kalım, hastalıksız sağkalım, erken ve geç transplant mortalite arasında istatistiksel olarak anlamlı bir ilişki tespit edilmedi (p= 0.71, p= 0.86, p= 0.19, p= 0.71). Yüksek riskli hasta grubu ve 40 yaş üstü popülasyonda kronik gvhd sıklığı daha fazla bulundu (risk oranı: 2.38; p= 0.008, risk oranı: 3.15; p= 0.002).

Tartışma: Fibrinojen bir pıhtılaştırıcı faktör olarak pıhtılaşma kaskadının vazgeçilmez bir bileşenidir. Yapılan son çalışmalar fibrinojenin kanser gelişimi ile ilişkili olduğunu göstermektedir. Gastrik kanser, kolon kanseri, pankreas kanseri, endometrial kanserlerinde plazma fibrinojen düzeyinin prognoz ile körele olduğu gösterilmiştir. Çalışmamızda AKHN yapılan hastalarda fibrinojen düzeyi ile sağkalım ve mortalite arasında istatistiksel olarak anlamlı bir bağlantı tespit edilmemiştir. Hücre dışı matriksin bir parçası olarak fibrinojen diğer matrix proteinleri ile veya hücrenin kendisiyle olan etkileşimleri yoluyla hücre davranışını etkileyebilir. Endotelyal ve fibroblast büyüme faktörleri gibi birçok büyüme faktörü ile birlikte çalışıp anjiogenezisi teşvik eder. Sistemik inflamatuar bir yanıt oluşturur. Bizim çalışmamızda fibrinojenin bu özelliğini destekler nitelikte olup, nakil öncesi yüksek fibrinojen düzeyine sahip olan hastalarda, kronik gvhh gelişiminin anlamlı derecede daha yüksek olduğu gözlenmiştir.

Sonuç: Çalışmamız literatüre bakıldığında AKHN yapılan hastalarda nakil öncesi fibrinojen düzeyleri ile kronik gvhd arasındaki anlamlı ilişkiyi gösteren ilk araştırmadır. Bu konuda yapılacak daha fazla çalışma ile fibrinojenin bizim çalışmamızda olduğu gibi anjiogenezisteki rolünün ve sistemik inflamatuar etkisinin araştırılması gerekmektedir. Önümüzdeki yıllarda bellkide artan araştırmalar neticesinde yüksek fibrinojen düzeyi, AKHN hastalarında kronik gvhh gelişiminde muhtemel artmış bir risk faktörü olarak bir belirteç olarak düşünülebilir.

Anahtar Kelimeler: Fibrinojen, Allojenik Kök Hücre Nakli**,** Sağkalım, Kronik GVHH

Kaynaklar:

1. Son H.J., Park J.W., Chang H.J. ve ark. Preoperative Plasma Hyperfibrinogenemia is Predictive of Poor Prognosis in Patients with Nonmetastatic Colon Cancer. Ann Surg Oncol 2013;20:2908–2913

2. Troppan K.T., Melchardt T., Wenzl K ve ark. The clinical significance of fibrinogen plasma levels in patients with diffuse large B cell lymphoma . J Clin Pathol 2015;0:1–5.

3. John Danesh. An Individual Participant Meta-analysis. Plasma Fibrinogen Level and the Risk of Major Cardiovascular Diseases and Nonvascular Mortality. JAMA, 2005; 294: 14

4. Sun Z.Q., Han X.N., Wang H.J. ve ark. Prognostic significance of preoperative fibrinogen inpatients with colon cancer. World J Gastroenterol 2014; 20(26): 8583-8591

P5

DAHA ÖNCE YOĞUN TEDAVİ ALMIŞ RELAPS/REFRAKTER MULTİPL MİYELOM HASTALARINDA DARATUMUMABIN ETKİLİLİK VE GÜVENLİLİĞİ

Meral Beksac, MD[1], Yildiz Aydin[2]*, Hakan Goker[3]*, Mehmet Turgut[4]*, Sevgi Kalayoglu Besisik[5]*, Seckin Cagirgan[6]*, Tulin Tuglular[7]*, Filiz Vural[8]* , Munci Yagci,[9]*, İnci Alacacıoğlu[10*], Pelin Aytan[11*], Hasan Sami Göksoy[12*], Zafer Gülbaş[13*], Ahmet Kürşad Güneş[14*], Emel Gürkan[15*], Sibel Kabukçu Hacıoğlu[16*], S. Sami Kartı[17*], Leylagül Kaynar[18*], Hakan Özdoğu[11*], Semra Paydaş[15*], Soner Solmaz[11*], Mehmet Sönmez[19*], Emre Tekgündüz[20*], Rahşan Yıldırım[21*], Osman İlhan[1]

[1]Ankara Üniversitesi Dahiliye Anabilim Dalı Hematoloji Bölümü, Cebeci Yerleşkesi Dikimevi, Ankara, Türkiye; [2]İstanbul Üniversitesi Cerrahpaşa Tıp Fakültesi, Hematoloji, İstanbul, Türkiye; [3]Hacettepe Üniversitesi Hematoloji Anabilim Dalı, Ankara, Türkiye; [4]19 Mayıs Üniversitesi, Hematoloji Anabilim Dalı, Samsun, Türkiye; [5]İstanbul Üniversitesi İstanbul Tıp Fakültesi, İstanbul, Türkiye; [6]Medical Park Hastanesi, İzmir, Türkiye; [7]Marmara Üniversitesi Pendik Eğitim ve Araştırma Hastanesi, İstanbul, Türkiye; [8]Ege Üniversitesi Hematoloji Anabilim Dalı, İzmir, Türkiye; [9]Gazi Üniversitesi Hematoloji Anabilim Dalı, Ankara, Türkiye, [10]Dokuz Eylül Üniversitesi Tıp Fakültesi Hastanesi, İzmir, Türkiye; [11]Adana Başkent Hastanesi Uygulama ve Araştırma Hastanesi, Adana, Türkiye; [12]Şişli Florence Nightingale Hastanesi, İstanbul, Türkiye; [13]Kocaeli Özel Anadolu Sağlık Merkezi, Kocaeli, Türkiye; [14]Ankara Numune Hastanesi, Ankara, Türkiye; [15]Çukurova Tıp Fakültesi Balcalı Hastanesi, Adana, Türkiye; [16]Pamukkale Üniversitesi Tıp Fakültesi Hastanesi, Denizli, Türkiye; [17]Atakent Acıbadem Hastanesi, İstanbul, Türkiye; [18]Erciyes Üniversitesi Tıp Fakültesi Hastanesi, Kayseri, Türkiye; [19]Karadeniz Teknik Üniversitesi Tıp Fakültesi Hematoloji Anabilim Dalı, Trabzon, Türkiye, [20]Ankara Dr. Abdurrahman Yurtaslan Onkoloji Eğitim ve Araştırma Hastanesi, Ankara, Türkiye; [21]Atatürk Üniversitesi Tıp Fakültesi Hastanesi, Erzurum, Türkiye

Arka Plan ve Amaç: Proteazom inhibitörleri (PI) ve immünomodülatör ilaçlara (IMID) refrakter olan multipl miyelom tanılı hastalar, yeni ilaçlara ihtiyaç duymaktadır. CD38'i hedef alan yeni monoklonal antikor daratumumabın Türkiye'de etkililik ve güvenliliğini analiz etmeyi amaçladık.

Hastalar ve Yöntemler: Türkiye'de 24 merkezde gerçekleştirilen bu açık etiketli, çok merkezli erken erişim programı yaklaşımında, daha önce en az 3 basamak tedavi alan (PI ve IMID dâhil) veya hem PI'lere hem IMID'lere refrakter olan 39 multipl miyelom hastası (≥18 yaş), 8 hafta süreyle (1 ve 2. kürler) haftada bir, daha sonra 16 hafta süreyle 2 haftada bir (3-6. kürler) ve sonrasında 4 haftada bir (7. kür ve sonrası) 16 mg/kg intravenöz daratumumab almak üzere değerlendirilmiştir. En az bir daratumumab dozu alan tüm hastalar, istatistiksel analize dâhil edilmiştir.

Sonuçlar: İlk hasta Haziran 2016'da alınmış ve hasta alımı Ocak 2017'de sona ermiş olup, hasta takipleri halen devam etmektedir. Uygunluk kriterlerini karşılayan 39 hastaya yönelik bulgular Tablo 1'de sunulmuştur. Hastalara daha önce medyan 5 basamak tedavi (aralık 3-8) ve otolog kök hücre nakli (%79,5) uygulanmıştır. Medyan Daratumumab tedavisi süresi 5,5 ay olmuştur (aralık: 0,2-13,2). 11 hastanın tedavisi halen devam etmektedir. Daratumumab iyi tolere edilmiştir; en yaygın advers olaylar herhangi bir dereceden trombositopeni (11 [%28,2] hasta), yorgunluk (10 [%25,6] hasta) ve anemi (10 [%25,6] hasta) olmuştur. İlaca bağlı advers olaylar tedavinin bırakılmasına yol açmamıştır. ORR 14 hastada kaydedilmiştir [ORR=%35,9 (%95 GA: 20,8-50,9) ,CR= 2 hasta (%5,1, %95 GA: 0,6-17,3), VGPR= 1 hasta (%2,6) ve PR= 11 hasta (%28,2, %95 GA: 15,0-44,9)]. İlk yanıta kadar geçen medyan süre 1,0 ay olmuştur (aralık 0,5-7,5) (Şekil 1). Medyan yanıt süresi 4,9 ay (%95 GA: 4,37-7,77) ve progresyonsuz sağkalım 5,5 ay olmuştur (%95 GA: 2,2-8,8). 28 hasta tedavisi sırasında progresyon yaşamıştır. Bu hastaların 13'ü enfeksiyonlar ve progresyon nedeniyle hayatını kaybetmiştir. 12 aylık genel sağkalım oranı %56,9'dur.

Sonuç: Bu çok merkezli Daratumumab monoterapi çalışması, olumlu bir güvenlilik profili ile daha önce yoğun tedavi almış ve refrakter miyelom hastalarında umut veren etkililik sağlandığını göstermiştir. Bununla birlikte, IMID ve/veya PI'ler ile kombine ederek yanıtın geliştirilmesi gerekmektedir.

4. Hematoloji Onkoloji Kongresi
16-17 Eylül 2017 - Elexus Hotel K.K.T.C.

Tablo 1

Hasta özellikleri	(n , 39)
Medyan yaş, yıl (aralık)	56 (41-81)
Kreatinin klirensi mUdk,<30 / 30<<%60	8,6/17,1
Tanıdan itibaren geçen medyan süre, yıl (aralık)	5,6 (1-11)
Daha önce alınan tedavi basamaklarının medyan sayısı (aralık)	5 (3-8)
Daha önce ≥ 4 basamak, %	87
Daha önce OKHN, %	79,5
ISS I/II/III, %	17,6/35,3/47,1
Daha önce IMID, %	100
▪ Talidomid	56,5
▪ Lenalidomid	79,5
▪ Pomalidomid	59
Daha önce PI, %	100
▪ Bortezomib	97,4
▪ Karfilzomib	43,6

Şekil 1

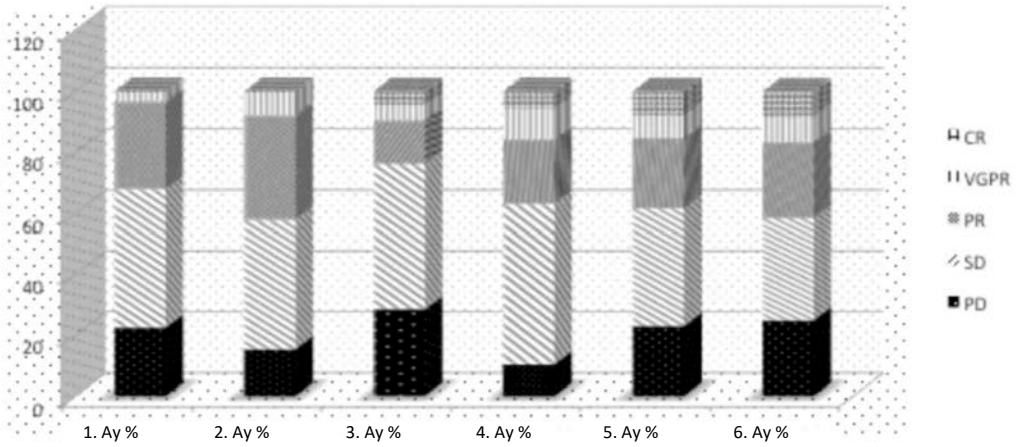

4. Hematoloji Onkoloji Kongresi
16-17 Eylül 2017 - Elexus Hotel K.K.T.C.

P6

İDİOPATİK HABİTÜEL ABORTUSTA PAROKSİSMAL NOKTÜRNAL HEMOGLOBİNÜRİNİN ROLÜ

Yaren Dirik[1], Ömer Ekinci[1*], Deniz Dirik[2], Ali Doğan[1], Cengiz Demir[1]

[1]Yüzüncü Yıl Üniversitesi Tıp Fakültesi, Hematoloji Bilim Dalı, Van

[2]Van Eğitim ve Araştırma Hastanesi, Hematoloji Kliniği, Van

Amaç: Paroksismal nokturnal hemoglobinüri (PNH); intravasküler hemoliz bulguları, kemik iliği yetersizliği ve tromboz ile seyreden edinsel klonal hematopoetik bir kök hücre hastalığıdır. Habitüel abortus (HA); mekanik ya da farmakolojik girişim olmaksızın 20. haftadan önce meydana gelen iki kez veya daha fazla gebelik kaybı olarak kabul edilir. Habitüel abortus (HA) öyküsü olan hastalarda herediter ve akkiz trombofili nedenlerinin etiyolojide önemli rol aldığı bilinmektedir. HA etiyolojisinde nadir de olsa akkiz trombofilik bir neden olan PNH yer alabilir. Bu çalışmada idiopatik HA öyküsü olan hastaların etiyolojisinde PNH hastalığının varlığını araştırdık.

Gereç ve Yöntem: Bu çalışmaya HA öyküsü nedeniyle araştırılmış ve kadın doğumsal nedenler dahil olmak üzere herhangi bir neden bulunamamış 150 hasta çalışmaya alındı. Kontrol grubu olarak habitüel abortus öyküsü olmayan sağlıklı 150 kadın dahil edildi. PNH klonu FLAER yöntemiyle bakıldı.

Bulgular: Her iki grubun da yaş aralığı 18-55 arasında değişmekteydi. Kontrol grubundaki hiçbir hastada PNH pozitifliği saptanmadı. Hasta grubundaki beş (%3,3) hastada PNH klonu pozitif tespit edildi. PNH klonu pozitif tespit edilen hastalardan dört tanesinin klon pozitifliği çok düşük düzeyde (% 0.05, % 0.24, % 0.12, % 0.21), bir tanesinin yüksek düzeyde (% 30) bulundu. PNH klon titresi yüksek hastanın üç düşük öyküsü olup canlı doğumu yoktu. Hastanın herhangi bir tromboz öyküsü yoktu. Hastanın tetkiklerinde direkt antiglobülin testi (Coombs) negatif bir hemolitik anemi tablosu vardı. Tekrarlanan FLAER testi benzer oranda yüksek gelen hastaya PNH tanısı konuldu ve tedavisi başlandı. Hastanın tanı sırasındaki laboratuvar parametreleri tablo 1'de gösterilmiştir.

4. Hematoloji Onkoloji Kongresi
16-17 Eylül 2017 - Elexus Hotel K.K.T.C.

Tablo 20. PNH klonu yüksek titrede pozitif tespit edilen hastanın laboratuvar sonuçları

Parametreler	**Sonuç**	**Normal aralık**
Hemoglobin (g/dL)	10.5	11-18
MCV (fL)	85	80-100
Total Lökosit ($x10^9$/L)	5300	5000-10000
Trombosit ($x10^9$/L)	55000	150000-400000
Demir (ug/dL)	62	37 – 145
TDBK (ug/dL)	316	112 - 346
Ferritin (ng/mL)	30	14-150
Total Bilirubin (mg/dL)	1.5	0.2-1.2
İndirekt Bilirubin (mg/dL)	1.3	0-0.8
LDH (IU/L)	510	240-480
Direkt antiglobülin testi	Negatif	

Tartışma ve Sonuç: Habitüel abortus tablosu olan ve etiyolojide herhangi bir neden saptanmayan hastalarda PNH hastalığı akılda tutulmalıdır. Özellikle HA hastalarında eşlik eden Coombs negatif hemolitik anemi, sitopenilerle seyreden kemik iliği yetmezliği, atipik yerleşimli damar trombozu ve açılanamayan demir eksikliği varlığında bu ihtimal artar ve PNH mutlaka araştırılmalıdır.

Anahtar Kelimeler: Akkiz trombofili, habituel abortus, paroksismal nokturnal hemoglobinüri

4. Hematoloji Onkoloji Kongresi
16-17 Eylül 2017 - Elexus Hotel K.K.T.C.

HOD
Hematolojik Onkoloji Derneği
www.hod.org.tr

OLGU SUNUMLARI

O1

MULTİPLE MYELOMDAN LEİSHMANİA'YA YOLCULUK

Abdulkadir Baştürk[1], Ali Kutlucan[1], Mehmet Dağlı[1], Gökçem Kocamaz[2], Sedat Abuşoğlu[3], Serdar Uğraş[4], Nazlım Aytuğ Demir[5]
1 Selçuk Üniversitesi Tıp Fakültesi, İç Hastalıkları Anabilim Dalı, Hematoloji Bölümü, Konya, Türkiye 2 Selçuk Üniversitesi Tıp Fakültesi, İç Hastalıkları Anabilim Dalı, Konya, Türkiye
3 Selçuk Üniversitesi Tıp Fakültesi, Biyokimya Anabilim Dalı, Konya, Türkiye 4 Selçuk Üniversitesi Tıp Fakültesi, Patoloji Anabilim Dalı, Konya, Türkiye
5 4 Selçuk Üniversitesi Tıp Fakültesi, Enfeksiyon Hastalıkları ve Klinik Mikrobiyoloji Anabilim Dalı, Konya, Türkiye

GİRİŞ-AMAÇ: Visseral leishmania (VL) kliniğinde ateş, masif olabilen splenomegali, hepatomegali, anemi, lökopeni, trombositopeni, poliklonal hipergamaglobulinemi ve kilo kaybı çoğunlukla olmaktadır. Burada düzensiz ateş şikayeti, laboratuvarında bisitopeni, hipergammaglobulinemi ve monoklonal gamapatisi olup dış merkezde ilk etapta multiple myelom düşünülen kliniğimizde leishmaniasis tanısı alan bir olgu sunulmuştur.

OLGU: Elli bir yaşında erkek hasta, son iki aydır olan, giderek artan halsizlik ve ara ara olan 38 °C ve üstü ateş yakınmalarıyla başvurdu. Hastanın genel durumu orta-iyi ve soluk görünümde idi. Fizik muayenesinde karaciğer kotaltı 2cm ele geliyordu, traube kapalı dalak 10 cm ele geliyordu. Özgeçmişinde ek hastalık ve ilaç kullanım öyküsü yoktu. Başka bir hastanede yapılan tetkikler sonucunda hastaya multiple myelom tanısı konulmuştu. Tetkikler incelendiğinde, immünfixasyon testinin IgG kappa ve lambda biklonal gamopati şeklinde raporlandığı görüldü (resim1). Kemik iliği biyopsisi kappa pozitif monoklonal plazma hücreli (%12 oranında) myelom olarak raporlanmıştı. Pet CT'sinde litik lezyon yoktu. Hastanemizdeki laboratuvar incelemelerinde eritrosit sedimentasyon hızı 108 mm/ saat, hemoglobin 9.6 gr/dl, hemotokrit %34.4, MCV 80.5 fl, lökosit 6300/mm3, trombosit 142000/mm3, üre 47 mg/dl, kreatinin 0.79 mg/dl, kalsiyum 7.4 mg/dl, total protein 7.1 gr/dl, albumin
2.7 gr/dl tam idrar tahlili normal, IgA 138 mg/dl, lgG 2510 mg/dl, IgM 296 mg/dl, beta-2 mikroglobulin 7.78 mg/L idi. İdrar,kan ve boğaz kültürlerinde üreme olmadı. Kemik iliği tutulumu yapabilen Brusellozis, toksoplazma, cmv, herpessimpleks, rubella, parvovirus B19 ve romatolojik hastalıklara yönelik ANA istendi, negatif olarak değerlendirildi. Ateşi devam eden ve hepatosplenomegalisi olan hastada lenfoma araştırıldı. Boyun, toraks, abdomen tomografisinde patolojik boyutta lenf nodu saptanmadı. Hastanın klinik olarak hepatosplenomegali ve ateşinin olması multiple myelom ile uyumlu değildi. Ayrıca serum immünfixasyonunda biklonal gamopati varken kemik iliği biyopsisinde kappa monoklonal plazma hücrelerinin olması da uyumsuz idi. Bu nedenle tetkikleri ve kemik iliği biyopsisi tekrar edildi. Serum immünfixasyon testinde monoklonal gamopati saptanmadı (resim2). Kemik iliği aspirasyonunda plazma hücre artışı izlenmedi. Patolojik olarak da myelom düşünülmedi. Hastanın kemik iliği yaymaları VL olabileceği şüphesiyle tekrar incelendiğinde Leishmania amastigot şekilleri görüldü. VL tanısı konularak lipozomal amfoterisin B tedavisi 5 mg/kg/gün dozunda on gün boyunca uygulandı. Ardından 14. ve 21. günlerde tekrarlandı. Hastanın ateşi tekrarlamadı. Hepatosplenomegalisi tamamen düzeldi.

4. Hematoloji Onkoloji Kongresi
16-17 Eylül 2017 - Elexus Hotel K.K.T.C.

TARTIŞMA: Visseral Leishmaniasisin klasik yakınma ve bulguları yüksek ateş, iştahsızlık, kilo kaybı, hepatosplenomegali ve pansitopeni olup miliyer tüberküloz, bruselloz, tifo, salmonelloz, enfektif endokardit, enfeksiyöz mononükleoz, kollajen doku hastalıkları ve lenfoma başta olmak üzere birçok hastalıkla karışabilmektedir. Bu nedenle hastaların tanısı gecikebilmekte veya yanlış tanılar konulabilmektedir. Doğru tanı için hastanın klinik ve laboratuar bulgularının bir bütün olarak ele alınması gerektiğini düşünüyoruz.

ANAHTAR KELİMELER: Multiple Myelom, visseral leishmaniazis, ateş, hepatosplenomegali

Resim 1:

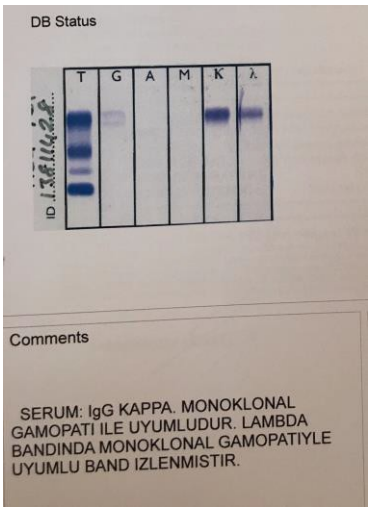

Resim 2:

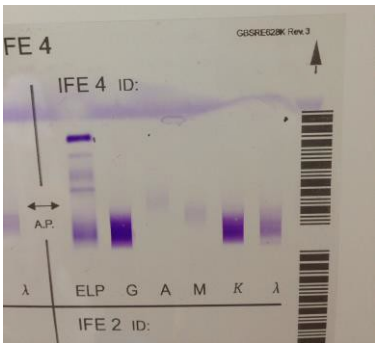

4. Hematoloji Onkoloji Kongresi
16-17 Eylül 2017 - Elexus Hotel K.K.T.C.

O2

PAROKSİSMAL NOKTURNAL HEMOGLOBİNÜRİLİ İKİ VAKADA KÜÇÜK HÜCRELİ DIŞI AKCİĞER KANSERİ BİRLİKTELİĞİ

Mürüvvet Seda Aydın[1]*, Rafiye Çiftçiler[1], Hakan Göker[1], Haluk Demiroğlu[1], Yahya Büyükaşık[1]

Adres: [1] Hacettepe Üniversitesi, Erişkin Hematoloji Bilim Dalı, Ankara

Sunumu yapacak: M.Seda Aydın

Giriş

Paroksismal nokturnal hemoglobinüri, hemolitik anemi, tromboz ve periferik kan sitopenileri ile giden kemik iliği yetmezliği hastalığıdır [1]. Solid tümörlerle birlikteliği nadirdir ve tedavi yönetimleri ile ilgili rehberler bulunmamakta ve daha çok vaka serileri karşımıza çıkmaktadır.

Vaka Sunumu

Vaka-1

Kırk dokuz yaşında erkek hasta portal ven trombozu ile 12 yıl önce paroksismal nokturnal hemoglobinüri tanısı almıştı. Kliniğimize 2013'te ilk kez başvurduğunda prednizolon (4 mg) ve varfarin tedavileri kullanmaktaydı. Sırt ağrısı ile ateş şikayetleri mevcuttu. Kompanse hemoliz, pansitopenisi mevcuttu ve paroksismal nokturnal hemoglobinüri klonu granulositlerde % 77 idi. Hasta başka bir hastanede yapılan kemik iliği biyopsisinin normal olduğunu belirtti. Akciğer grafisinde kitle bulunan hastaya alt inferior lobektomi uygulandı ve patolojisi küçük hücreli dışı akciğer kanseri ile uyumlu geldi. …kür vinorelbin-sisplatin kemoterapisi verildi. Son kontrolünde aşırı yorgunluk, disfaji olan hastada splenomegali, pansitopeni, retikülositoz, artmış LDH ve d-dimer mevcuttu. Karın ultrasongrafisinde portal ven trombozu ve ikincil kronik değişiklikler vardı. Klon boyutunun % 90 olarak arttığı izlendi. Ekulizumab tedavisi önerildi. Ancak hasta kabul etmedi. Akciğer kanseri açısından kür olan hasta takiplere devam etmektedir.

Vaka-2

Elli beş yaşında erkek hasta, ilk kez 2014 yılında trombositopeni ile başvurdu. Sebebe yönelik yapılan testlerde neden saptanamadı. Kemik iliği aspirasyon ve biyopsisi normoselüler olarak izlendi. İmmün trombositopeni düşünüldü. İzlemde pansitopenisi gelişen ve LDH yüksekliği ile haptoglobin düşüklüğü saptanan hastadan gönderilen FLAER testinde granulositlerde % 6 paroksismal nokturnal hemoglobinüri klonu tespit edildi. Hastaya prednizolon 1 mg/kg başlandı. Malignite tarama amaçlı çekilen bilgisayarlı tomografide akciğer apekste saptanan 1.5 cm boyutunda nodül cerrahi olarak çıkarıldı ve patolojisi akciğer adenokanseri ile uyumlu geldi. Pozitron emisyon tomografi'de ek tutulumu olmayan hasta medikal onkoloji tarafından kür kabul edildi, ek kemo-/radyoterapi uygulanmadı. Pansitopenisine yönelik prednizolon, siklosporin, danazol, intravenöz immünglobin ve eltrombopag tedavilerine yanıtsız kabul edilen hastanın 2016'da tekrarlanan kemik iliği aspirasyon ve biyopsisinde selülerite % 20-30 olarak saptandı. Konvansiyonel sitogenetik incelemede normal karyotip saptandı. İmmünsupesif tedaviye yanıtsız kabul edilen hastaya, medikal onkoloji onayı ile, tam uyumlu kardeşten allojeneik kök hücre nakli yapıldı. Hasta sorunsuz izlenmektedir.

4. Hematoloji Onkoloji Kongresi
16-17 Eylül 2017 - Elexus Hotel K.K.T.C.

Tartışma

Son yayınlar bizi paroksismal nokturnal hemoglobinuri ile birlikte nadir de olsa mortal olan kanser birlikteliği konusunda uyarmaktadır [2]. Bu hastalar genellikle immünsupresif tedavi ile izlenmektedir ve akciğer kanserinin sebebi olarak yeri sorgulanabilir. Aynı zamanda solid tümörü olan vakalarda kemik iliği naklinin yapılabilirliği de tecrübe arttıkça netleşecektir. Gelecekte, daha çok kanser vakası tanımlandıkça, bu iki hastalığın muhtemel ilişkisi ve birlikte yönetimleri açıklık kazanacaktır.

Anahtar kelimeler: Paroksismal nokturnal hemoglobinüri, Akciğer kanseri, Küçük hücreli dışı

1. Brodsky RA: **Paroxysmal nocturnal hemoglobinuria**. *Blood* 2014, **124**(18):2804-2811.

2. Muñoz-Linares C, Ojeda E, Forés R, Pastrana M, Cabero M, Morillo D, Bautista G, Baños I, Monteserín C, Bravo P *et al*: **Paroxysmal nocturnal hemoglobinuria: a single Spanish center's experience over the last 40 yr**. *European Journal of Haematology* 2014, **93**(4):309-319.

4. Hematoloji Onkoloji Kongresi
16-17 Eylül 2017 - Elexus Hotel K.K.T.C.

O3

VİTAMİN B12 EKSİKLİĞİ İLE PRESENTE OLAN PNH OLGUSU

Mehmet Dağlı[1], Abdulkadir Baştürk[1], Ali Kutlucan[1]
1 Selçuk Üniversitesi Tıp Fakültesi, İç Hastalıkları Anabilim Dalı, Hematoloji Bölümü, Konya, Türkiye

Giriş:

Paroksismal noktürnal hemoglobinüri (PNH) kronik coombs negatif hemolitik anemi ile giden kazanılmış genetik bir hastalıktır. Vitamin B12 eksikliğine bağlı sitopenilerde coombs negatif hemolitik anemilerde görülen biyokimyasal değişiklikler gözlenir. Burada vitamin B12 eksikliği saptanan ancak tedavi ile biyokimyasal değerleri düzelmediği için ileri tetkiklerle PNH tanısı konulan bir olgumuzu sunuyoruz.

Vaka:

Elli sekiz yaşında erkek hasta halsizlik şikayeti ile kliniğimize başvurdu. Fizik muayenede solukluk dışında patolojik bulgu yoktu. Aktif sigara içicisiydi. Hb: 6,8 gr/dl, MCV 97 fl, wbc: 5600 /mm3, PLT: 142000/mm3, LDH:1850 u/L, B12:95 gp/ml, total bilirubin: 2,26 mg/dL, direkt bilirubin 0,31 mg/dL, indirekt bilirubin: 1,95 mg/dl saptandı. Kronik hepatit B taşıyıcılığı saptandı. Diğer biyokimyasal tetkikler normaldi. Hastaya vitamin B12 eksikliği konularak intramüsküler B12 tedavisi başlandı. İki hafta sonraki kontrolde öksürük ve balgam şikayeti vardı. Hb değeri 6,5 gr/dl, LDH:791 idi. Bilirubin değerleri normal sınırlarda idi. Pnömoni, hemolitik anemi, myelodisplastik sendrom ön tanıları ile yatırıldı. Semptomatik anemi olması nedeni ile 2 ünite eritrosit süspansiyonu verildi. Pnömoni için eneksiyon hastalıklarının önerisi ile piperasilin tazobaktam ve vankomisin başlandı. Vitamin B12 tedavisinden sonra hızla semptomatik düzelmenin olmaması, LDH yüksekliğinin devam etmesi nedeni ile hemolitik anemi olabileceği düşünülerek tetkik edildi. Retikülosit %6, haptoglobulin:1,8 mg/dl (30-200), direkt ve indirekt coombs negatif saptandı. Coombs negatif hemolitik anemi etyolojisine yönelik flaer testi istendi. Granülositlerde %83, monositlerde %89 ve eritrositlerde %31 PNH klonu saptanarak PNH tanısı konuldu. Hastanın tromboz öyküsü yoktu. Karın ya da göğüs ağrısı yoktu. PAB:30 mmHg saptandı. Kreatin normaldi. Transfüzyon sonrası hemoglobin değeri 10 gr/dl'nin üzerinde seyretti. Sigarayı bıraktı. Pnömoni sonrası genel durumu düzelen hasta end organ hasarı olmaması nedeni ile folik asit, vitamin B12 ve asetil salisilik asit tedavileri ile takibe alındı. 1 ay sonraki kontrolünde Hb:9,6gr/dl LDH:764, bilirubinler normal saptandı. Eculizumab endikasyonu oluşabileceği düşünülerek meningekok aşısı yapıldı. Bir ay sonraki kontrolünde Hb değeri 8 gr/dl'ye düştüğü görüldü. transfüzyon bağımlılığının gelişmesi nedeni ile eculizumab tedavisi başlandı. Hastanın takip ve tedavisi devam etmektedir.

Tartışma ve Sonuç:

Günlük pratikte anemisi olan hastalarda retikülosit sayımı ilk tetkiklerde atlanabilmektedir. Hem vitamin B12 eksikliğinde hem de PNH gibi kronik hemolik anemilerde LDH ve indirekt bilirubin yüksekliği görülebilmektedir. Vitamin B12 tedavisi sonrası LDH değerinin tamamen düzelmemesi, klinik olarak hastanın kendini iyi hissetmemesi durumunda başka patolojilerin eşlik ediyor olabileceği akılda tutulmalıdır.

4. Hematoloji Onkoloji Kongresi
16-17 Eylül 2017 - Elexus Hotel K.K.T.C.

O4

KEMORADYOTERAPİDEN 3 YIL SONRA GELİŞEN İLERİ YAŞ t(9;22) POZİTİF BİR AKUT LENFOBLASTİK LÖSEMİ OLGUSU

Alparslan Merdin [1], Bahar Uncu Ulu[1], Dicle İskender [1], Mehmet Sinan Dal [1], Aykut Onursever [2], Jale Yıldız [1], Tuğçe Nur Yiğenoğlu [1], HikmetullahBatgi [1], Ömür Kayıkçı [1], Serdal Korkmaz [1], Merih Kızıl Çakar [1], Ali Hakan Kaya [1], Emre Tekgündüz [1], Fevzi Altuntaş [1].

1. Dr. Abdurrahman Yurtaslan Ankara Onkoloji Hastanesi, Hematoloji ve Kök Hücre Nakil Kliniği, Ankara
2. Dr. Abdurrahman Yurtaslan Ankara Onkoloji Hastanesi, Patoloji Bölümü, Ankara

GİRİŞ: Tedavi ilişkili hematopoietik maligniteler arasında sekonder miyeloid lösemi ve sekonder miyelodisplaziler daha sık görülürken sekonder lenfoblastik lösemiler nadir olarak bildirilmektedir. 11q23 translokasyonları tedavi ile ilişkili akut lenfoblastik lösemi (t-ALL) ile en çok ilişkilendirilen genetik bozukluklardır(1,2). Bununla birlikte t-ALL ile en çok ilişkilendirilen ikinci genetik bozukluk t(9;22)'dir(3). Diğer yandan, 11q23 kromozom anomalileri sıklıkla topoizomeraz inhibitörlerinden 2-3 yıl sonra görülen tedavi ilişkili akut miyeloid lösemi (t-AML) ile de ilişkilidir(4). Son olarak radyoterapinin de t(9;22) + t-ALL gelişimine potansiyel etkisi olabileceği bildirilmiştir.

OLGU: 79 yaşındaki bayan hasta halsizlik,genel vücut ağrısı ve ateş şikayetleri ile acil servise başvurdu. Anemi ve lökositoz bulguları saptanan hastanın periferik kan yaymasında % 80 oranda orta büyüklükte dar ve bazofilik stoplazmaya sahip kromatin ağı gevşek blastlar görülmesi üzerine akut lösemi ön tanısı ile hematoloji servisine yatışı yapıldı. Hastaya Temmuz 2014'te evre 3c (t2n3am0) mide adenokarsinom tanısı konulmuş ve subtotal gastrektomi yapılmış. Ağustos 2014'te de radyoterapi ile eş zamanlı haftalık FUFA(5 Fluoro-urasil/leucoverin) kemoterapisi uygulanmış. Sonrasında hasta medikal onkoloji bölümünce remisyonda izlenmekteydi. Hastanın acil servis başvuru sonrası laboratuar bulguları WBC: 35.700/µl , hemoglobin:6,44 gr/dl ,trombosit: 89.000 /µl, PMNL: 290/µl ve lenfosit: 13.800 /µl idi. Akım sitometri analizinde CD19, CD 20, CD22, CD 10, TDT, CD79a sonuçları pozitif olarak gelirken; CD3, CD5,MPO, CD7 sonuçları negatif olarak geldi. Akım sitometri analizi sonucu B-ALL olarak değerlendirildi. Akım sitometri analizi sonucu B hücreli akut lenfoblastik lösemi(B-ALL) olarak geldi. Hastaya POMP kemoterapi protokolü başlanıldı. Philedelphiakromozomu t(9;22) RT PCR ile pozitif gelen hastaya hastayaimatinib 600 mg tablet tedavisi de başlanıldı.Kemik iliği biyopsi sonucunda da lenfoblastik infiltrasyon görülen hasta poliklinik takibine alındı(Figür1-2).

TARTIŞMA: Tedavi ile ilişkili AML tedavi ilişkili akut lösemiler arasında daha sık görülen form olması yanında bizim olgumuzda kemoradyoterapiden yaklaşık 3 yıl sonra ALL gelişmiştir. Hastada t(9;22) pozitif olarak gelmesi de ALL'nin tedavi ilişkili mi yoksa de novo mu olduğu konusunda bilinmezliğe katkıda bulunabilmektedir. Ama hastanın radyoterapi de almış alması tedavi ilişkili olabileceğine dair ihtimali artırmaktadır. Genel olarak Ph+ yaşlı ALL hastalarında tam remisyon oranının düşük, remisyon süresinin kısa ve tedavi ile ilişkili mortalitenin yüksek olması nedeni ile prognoz kötüdür. Ayrıca bu hastalarda komorbid nedenler ile tedavide kısıtlamalar olmaktadır. İmatinib'in yan etkisinin düşük olması nedeni ile yeni tanı konulan Ph+ yaşlı tedavi ilişkili ALL hastalarında da imatinib düşük doz kemoterapi kombinasyonları ile kullanılabilir.

4. Hematoloji Onkoloji Kongresi
16-17 Eylül 2017 - Elexus Hotel K.K.T.C.

REFERANSLAR

1. Andersen MK, Christiansen DH, Jensen BA, Ernst P, Hauge G, Pedersen-Bjergaard J. Therapy-related acute lymphoblastic leukaemia with MLL rearrangements following DNA topoisomerase II inhibitors, an increasing problem: report on two new cases and review of the literature since 1992. Br J Haematol 2001; 114: 539–543.

2. Chen W, Wang E, Lu Y et al. Therapy-related acute lymphoblastic leukemia without 11q23 abnormality: Report of six cases and a literature review. Am J Clin Pathol 2010; 133: 75–82.

3. Matnani R, Vishwas P, Borate U, Brazelton J, Reddy V, Peker D. Therapy-related B-lymphoblastic leukemia associated with Philadelphia chromosome and MLL rearrangement: Single institution experience and the review of the literature. Pathology International 2015; 65: 536–540

4. Pedersen-Bjergaard J, Philip P. Balanced translocations involving chromosome bands 11q23 and 21q22 are highly characteristic of myelodysplasia and leukemia following therapy with cytostatic agents targeting at DNA-opoisomerase II. Blood. 1991;78:1147-1148.

4. Hematoloji Onkoloji Kongresi
16-17 Eylül 2017 - Elexus Hotel K.K.T.C.

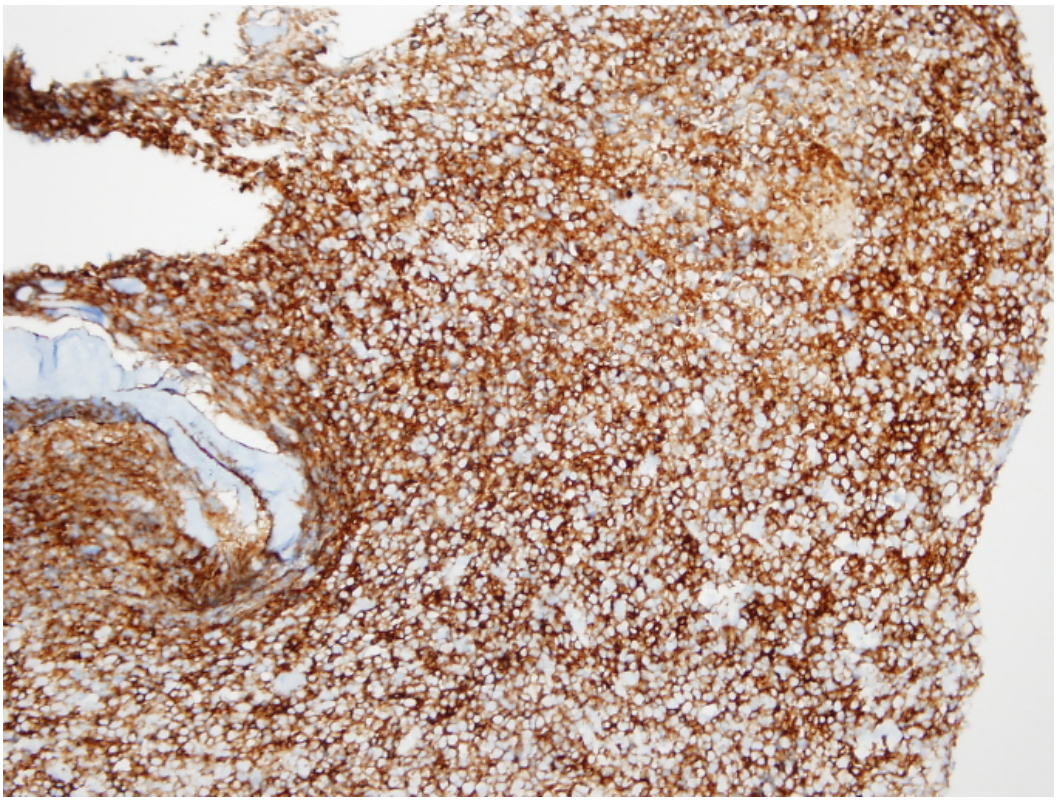

Figür 1. CD34 + Blastik hücreler.

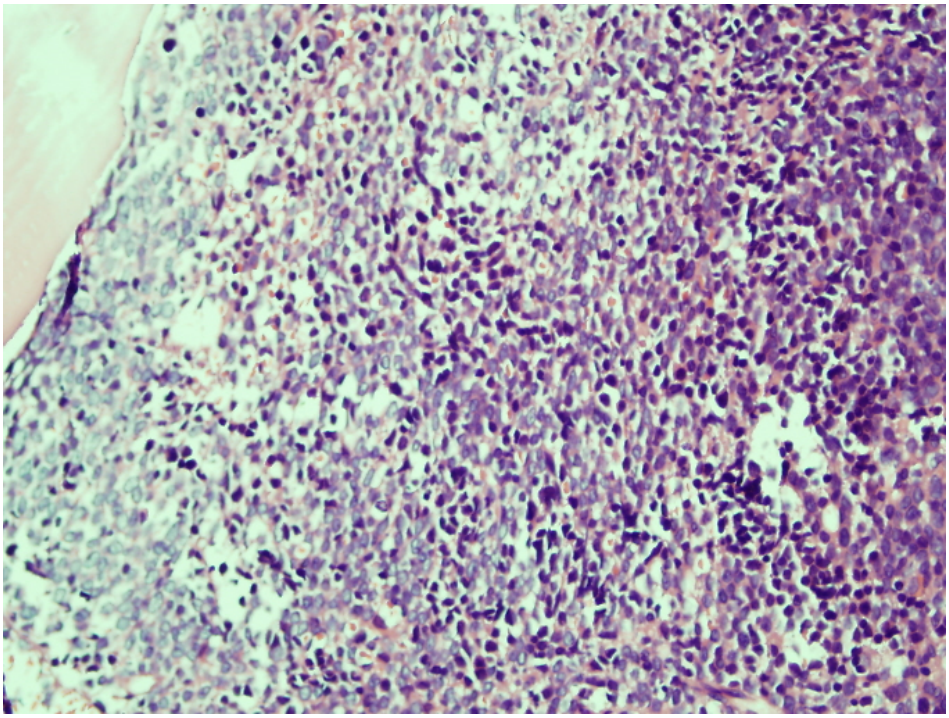

Figür 2. Blastik hücre infiltrasyonu

4. Hematoloji Onkoloji Kongresi
16-17 Eylül 2017 - Elexus Hotel K.K.T.C.

O5

AKKİZ İMMÜN YETMEZLİKLİ OLGUDA ALLOJENEİK HEMATOPOİETİK KÖK HÜCRE NAKLİ DENEYİMİ

Mürüvvet Seda Aydın[1]*, Çağkan İnkaya[2], Rafiye Çiftçiler[1], Müfide Okay[1], Hakan Göker[1], Engin Kelkitli[3], Haluk Demiroğlu[1], Yahya Büyükaşık[1]

Adres: [1] Hacettepe Üniversitesi, Erişkin Hematoloji Bilim Dalı, Ankara

[2]Hacettepe Üniversitesi, Erişkin Enfeksiyon Hastalıkları Bilim Dalı, Ankara

[3]Ondokuz Mayıs Üniversitesi, Erişkin Hematoloji Bilim Dalı, Samsun

Giriş

Yüksek etkinlikte antiretroviral tedaviler HIV-pozitif hastalarda yaşam süresini uzatmıştır. Bu nedenle bu hastalarda kanserler ve ilişkili ölümleri daha sık görmekteyiz [1]. Bu hastalarda hematolojik neoplazilerin tedavisi ise tecrübe gerektirmektedir.

Vaka Sunumu

Yirmi yedi yaşında erkek hastada, 2 yıl önce sık enfeksiyon geçirme şikayeti ile gittiği bir merkezde, şüpheli korunmasız cinsel ilişkisi olması üzerine HIV ve HBV pozitifliği saptanmış. Hastaya elvitegravir, kobisistat, emtrisitabin, tenofovir kombinasyon tedavisi başlanmış. Bir yıllık izlem sonrası bel ağrısı, ateş şikâyetiyle başvurusunda pansitopeni saptanması üzerine yapılan kemik iliği aspirasyon ve biyopsisi blastik hücre infiltrasyonu göstermekteydi ve akış sitometrik inceleme ile birlikte B-ALL ile uyumlu geldi. Bu sırada, HIV ve HBV viral yükleri negatifti. Hastaya dönüşümlü 3 kür hiperCVAD/ yüksek doz metotreksat-ARA-C kemoterapileri verildi. Hastanın antiretroviral tedavisi dolutegravir, tenofovir ve emtrisitabin olarak düzenlendi. Remisyon süresi 4 haftadan kısa idi. Hastaya kranial koruma radyoterapisi verildi. Standart riskli kabul edilen hastaya altta immün yetmezliği de olması sebebiyle 1. remisyonda kök hücre nakli planlanmadı. Tedavi bitiminin 1 ay sonrasında hastalık nüksü gözlendi. BFM indüksiyonu verilerek remisyon sağlandı fakat performans skorundaki ciddi düşüklük sebebiyle hiperCVAD intensifikasyon rejimine geçildi. Ancak hastada tekrar 1 ay içinde nüks gözlendi. HIV ve HBV viral yükleri negatif olan hastaya FLAG-IDA rejimi ile üçüncü tam remisyon sağlanarak, enfeksiyon hastalıkları onayı ile tam uyumlu akrabadan allojeneik hematopoietik kök hücre nakli gerçekleştirildi. Nakil sonrası ilk 30 günde kendiliğinden düzelen hafif cilt graft versus host hastalığı dışında ek problem olmadı. Hasta ikinci ayında ağır ishal ile tekrar yatırıldı. Alt ve üst gastrointestinal endoskopi görünümlerinde bağırsak mukozasında

yaygın ödemli görünüm mevcuttu; patolojisi graft versus host hastalığı ile uyumlu geldi. CMV viremisi izlenmedi. Steroid, siklosporin, mikofenolat mofetil dirençli kabul edilen hastanın şikâyetleri fotoferez tedavisi ile düzeldi. Hasta akut lösemi açısından hematolojik remisyondadır, HIV ve HBV viral yükleri ise halen negatiftir.

Tartışma

HIV-pozitif hastalarda allojeneik hematopoietik kök hücre nakli ile ilgili endişeler oluşabilmektedir. İmmün baskılamanın getireceği enfeksiyon riski, antiretroviral tedavilerin ilaç etkileşimleri, mukozite bağlı ilaç uyumsuzluğu gibi sorunlar gündeme gelmektedir [2]. Yüksek etkin antiretroviral tedaviler ve düşük yoğunluklu nakil hazırlık rejimleri bu hastalarda surviye ciddi katkı sağlamaktadır. Son yayınlar, bu hastaların viral yüklerinin negatifleştirildiğinde, allojeneik hematopoietik kök hücre naklinin mortalite artışı olmadan başarılabileceğini telki etmekle birlikte, daha fazla tecrübe ve yayına ihtiyaç olduğunu ortaya koymaktadır. HIV ve nakil sonrası enfeksiyonlar konusunda tecrübeli enfeksiyon hastalıkları uzmanının da görüşlerinin alınması unutulmamalıdır [1-3].

Anahtar kelimeler: Akkiz immün yetmezlik, HIV, Akut lenfoblastik lösemi, Hematopoetik kök hücre nakli

1. Durand CM, Ambinder RF: **Hematopoietic stem cell transplantation in HIV-1-infected individuals: clinical challenges and the potential for viral eradication**. *Current opinion in oncology* 2013, **25**(2):180-186.
2. Mulanovich VE, Desai PA, Popat UR: **Allogeneic stem cell transplantation for HIV-positive patients with hematologic malignancies**. *AIDS (London, England)* 2016, **30**(17):2653-2657.
3. Sora F, Antinori A, Piccirillo N, De Luca A, Chiusolo P, Cingolani A, Laurenti L, Rutella S, Ortona L, Leone G *et al*: **Highly active antiretroviral therapy and allogeneic CD34(+) peripheral blood progenitor cells transplantation in an HIV/HCV coinfected patient with acute myeloid leukemia**. *Experimental hematology* 2002, **30**(3):279-284.

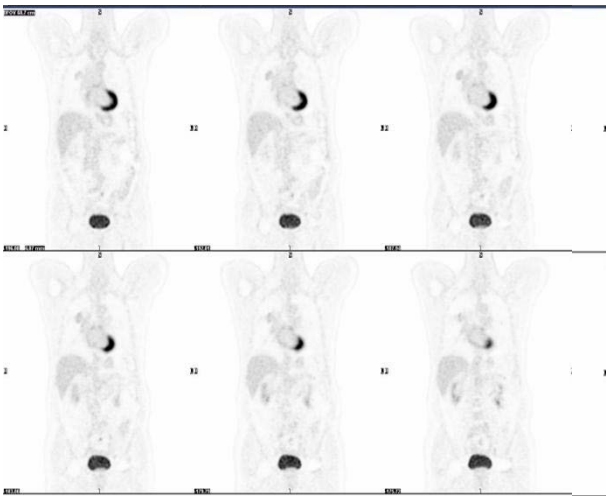

AKCİĞERDE NODÜLER LEZYONLARLA PREZENTE OLAN PRIMER PULMONER MALT LENFOMA: OLGU SUNUMU

[1]Zülal İstemihan, [1]S. Gülkan Özkan, [1]Simge Erdem, [2]Gülçin Yegen, [2]Yasemin Özlük, [1]Sevgi Kalayoğlu Beşışık

[1]İstanbul Tıp Fakültesi, İç Hastalıkları, Hematoloji Bilim Dalı, İstanbul, Türkiye

[2]İstanbul Tıp Fakültesi, Patoloji Anabilim Dalı, İstanbul, Türkiye

4. Hematoloji Onkoloji Kongresi
16-17 Eylül 2017 - Elexus Hotel K.K.T.C.

Giriş: Lenf düğümü dışı lenfomalarda akciğerin primer lenfoması nadirdir. Primer pulmoner lenfoma (PPL) tanısı ardışık 3 ay boyunca akciğer dışında başka bir dokuda lenfoma bulgusunun saptanmaması ile konulur. PPL, akciğer tümörleri arasında da nadirdir. MALT lenfoma en sık gözlenen PPL'dır. Genellikle 50 – 60'lı yaşlarda gelişir. Patogenezinde Achromobacter Xylosoxidans olası sorumlu mikroorganizma olarak ileri sürülmüştür. Sigara ve kronik enflamasyon hastalığın gelişimini kolaylaştırıcı etkenler olarak düşünülmektedir. Bazı bağ dokusu hastalıkları (SLE, RA özellikle Sjögren sendromu) yanı sıra amiloidoz ve damar hastalıkları ile birliktelik de gözlenmiştir. Hastaların 1/3'ü asemptomatiktir. Semptomatik olgularda ise öksürük, nefes darlığı, hemoptizi, göğüs ağrısı, ateş gibi özgül olmayan yakınmalar tanımlanır. Burada ileri yaşta, ağır sigara içici, inatçı öksürük yakınması ile başvuran ve primer pulmoner MALT lenfoma tanısı konulan bir olgu sunulmaktadır.

Olgu: 72 yaşında erkek. İnatçı öksürük yakınmasıyla başvurdu. Fizik muayenesinde ronküs mevcuttu.

30 paket/yıl sigara içicisi olan hasta antihipertansif kullanmakta olup son 5 yıldır balgam çıkarmaktaydı. Dış merkezde yapılan görüntülemesinde akciğerde nodüler lezyonlar **(Resim 1a)** gözlenmesi üzerine çekilen PET-CT'de sağ akciğer hiler bölgede, orta lob medial, alt lob posterobazal segmentte, parakardiyak mesafede ve sol akciğer alt lob mediobazal segmentte tutulum saptanmıştı **(Resim 1b)** .

Resim 1a

Resim 1b

4. Hematoloji Onkoloji Kongresi
16-17 Eylül 2017 - Elexus Hotel K.K.T.C.

Hafif anemisi dışında (Hgb:11gr/dl, Trombosit:186.000/mm3, LDH:158U/L, ESR:27mm/saat) dışında rutin laboratuar incelemelerinde bir patoloji saptanmamıştı. Alınan torakoskopik biyopsi örneği merkezimizde konsülte edildi. Biyopsi örneğinde akciğer parankimini ortadan kaldıran diffüz-hafif nodüler paternde, monositoid görünümlü lenfoid infiltrasyon görüldü. İmmunohistokimyasal incelemede CD20 (+),CD5 (-), bcl-1 (-), CD23 (-),CD3 (-) olup marginal zon lenfoma tanısı konuldu. Kemik iliği tutulumu saptanmadı. Birden çok bölgede olması ve semptomatik olması nedeni ile tedavi kararı verildi. Tedavi öncesi rutin incelemelerinde (HBV, HCV ve HIV seolojisi, EKO-kardiyografi) özellik saptanmayan hastaya siklofosfamid temelli kombinasyon kemoterapisi (CHOP) uygulandı. İlk 2 kürü takiben tedaviye ritüksimab eklendi. 6 kür kemoterapiden sonra önceki ile karşılaştırmalı PET-CT ile görüntülemede lezyonlar tamamen kaybolmuştu **(Resim 2)**.

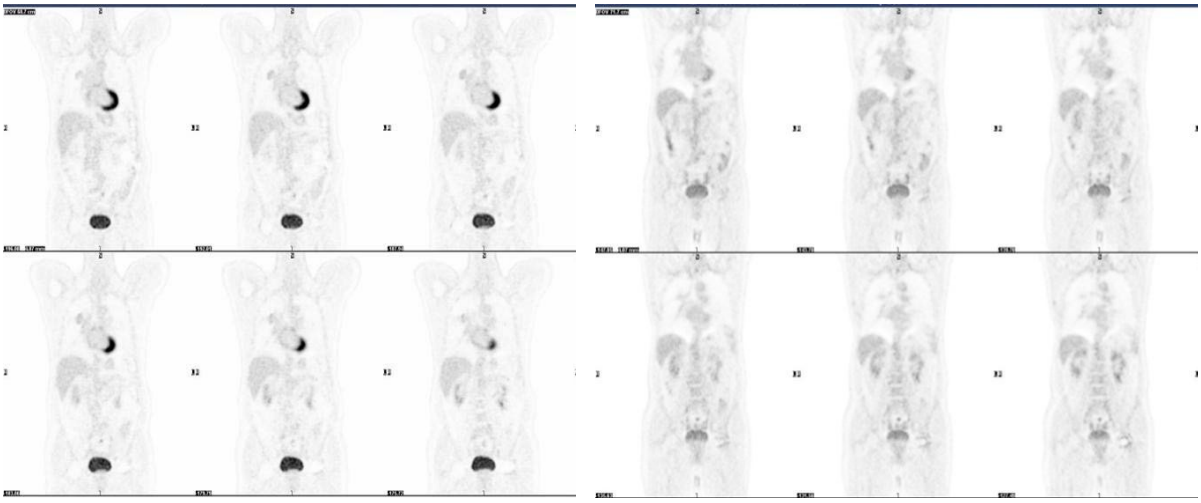

Resim 2

Sonuç: Primer pulmoner MALT lenfoma genel olarak iyi seyirlidir. Nüks oranı yüksek olduğundan sıklıkla "bekle ve izle" yaklaşımı yapılır. Olgumuzda olduğu gibi semtomatik hastalarda ritüksimab temelli tedavilere yanıt oranı yüksektir. Primer pulmoner MALT lenfoma'da özgül semptom ve bulgu yoktur. PET-CT duyarlılığı düşüktür. Tutulum minimal veya yoktur. Bronkoskopi makroskopik temiz olabilir, BAL sitolojisi negatif kalabilir. Primer pulmoner MALT lenfoma, bronkopnömoni, kriptojenik organize pnömoni, bronkoalveolar karsinom, vaskülit, romatoit nodüller, otoimmun hastalıklardaki fibrozis ayırıcı tanısında mutlaka yer almalıdır. Tanı amaçlı olgumuzda olduğu gibi torakoskopik cerrahi girişim gereklidir.

Anahtar Kelimeler: Primer Pulmoner MALT Lenfoma

4. Hematoloji Onkoloji Kongresi
16-17 Eylül 2017 - Elexus Hotel K.K.T.C.

O7

REFRAKTER PERİFERİK T HÜCRELİ LENFOMA HASTASINDA TANDEM OTOLOG VE ALLOJENİK KÖK HÜCRE NAKLİ SONRASI KOMPLET REMİSYON

Şanlı Mandacı N.[1], Ünal A.[1] , Kaynar L.[1], Çetin M.[1], Eser B.[1],Keni N., Ermiş Turak E., Yıldızhan E.

1-Erciyes Üniversitesi Tıp Fakültesi Hematoloji BD, Erciyes Transplant Merkezi / KAYSERİ

Giriş: Periferik T hücreli lenfoma (PTHL), post timik T lenfositlerden oluşan ve tüm non hodgkin lenfomaların (NHL) % 10-15' ini oluşturan nadir görülen, heterojen, bir malignitedir. Standart birinci basamak tedavi genelde CHOP (Siklofosfamid-Doksorubisin-Vinkristin-Prednizon) kemoterapisi olmakla birlikte relaps/refrakter (r/r) hastalarda, indüksiyon sonrasında otolog kök hücre nakli (OKHN) veya allojenik kök hücre nakli (AKHN) önerilen tedaviler arasındadır. Bununla birlikte yüksek riskli PTHL hastaları için yüksek doz kemoterapi sonrasında OKHN ve tandem AKHN ortalama sağkalımı arttıran güvenli ve etkili bir tedavi yöntemidir.

Olgu: 37 yaşında lenf nodlarında büyüme şikayeti ile başvuran hastanın fizik muayenesinde servikal, aksiller ve inguinal bölgede multipl yaklaşık 4cm civarı lenf nodları tespit edilmesi üzerine çekilen boyun, toraks ve batın tomoğrafilerinde, yaygın diafragma altı ve üstü lenf nodları tespit edildi. LDH dışında bakılan diğer kan parametrelerinde anormallik yoktu. Hastaya tanı amaçlı servikal lenf nodu örneklemesi yapıldığında, ALK negatif PTHL tanısı konuldu. Kemik iliği tutulumu tespit edilmedi. IPI skoru 3 idi. Birinci sıra toplam 6 kür CHOP kemoterapisi verildi. PET-CT değerlendirmesinde progresyon tespit edilmesi üzerine 1 kür İfosfamid-Karboplatin-Etoposid ve 2 kür Etoposid-Metilprednizolon-Sitarabin-Sisplatin kemoterapileri verilerek kök hücre mobilizasyonu yapıldı. Tedavi yanıtı progresyon olarak izlendi. Bunun üzerine 6 kür pralatreksat kemoterapisi 3. ve 4. kürler, 2 kür Gemsitabin-Vinorelbin kemoterapisi ile kombine edilerek verildi. Tedavi yanıtının tekrardan progresyon gelmesi üzerine hastaya Thiotepa+Etoposid+Sitarabin+Melphalan protokolü ile OKHN yapıldı. OKHN cevabı parsiyel yanıt olarak değerlendirilen hastaya 2 ay sonra tandem BEAM (Carmustin+Etoposid+Sitarabin+Melphalan) protokolü ile 2. OKHN yapıldı. 2. OKHN sonrası çekilen PET-CT yanıtı tam metabolik cevap olarak gelen hastanın full match vericisi olması üzerine konsolidasyon amaçlı kardeşinden AKHN yapıldı. Nakil sonrası komplikasyon gelişmeyen hastanın kimerizmi % 99 olarak geldi. Hasta halen naklinin 90. gününde remisyonda takip edilmektedir.

Tartışma:
PTHL' ler çok kötü prognoza sahip agresif lenfoma eğilimindedirler. Hastalık biyolojisi ve optimum tedavi yönetimi konusunda sınırlı bir anlayış bulunmaktadır. Bu anlamda hastaların IPI skorlarının belirlenerek yüksek risk skoruna sahip hastaların önceden tespit edilmesi, tedavide izlenecek yolun belirlenmesi açısından önemlidir. R/R NHL hastalarının çoğunda yüksek doz tedavi sonrası OKHN standart tedaviyi oluşturur. Maalesef risk faktörü yüksek olan hastalarda hastalığın nüksetme oranı yüksektir. Bu nedenle tandem OKHN ve AKHN yapılarak AKHN' nin oluşturduğu graft versus lenfoma etkisinden faydalanıp kalıcı remisyon elde etmek amaçlanmaktadır. Böyle bir yaklaşım seçildiğinde verici taramalarına erken dönemde başlanmalıdır.
Sonuç: Sonuç olarak kemoterapi refrakter, yüksek riskli HLA uyumlu dönörü bulunan PTHL tanılı hastamıza tandem OKHN ve AKHN uygulayarak agresif PTHL hastalığının tedavisinde bu yöntemle elde ettiğimiz komplet remisyon cevabını göstermek amacıyla vakayı sunduk.

Anahtar kelimeler: Periferik T hücreli lenfoma, Tandem, Otolog, Allojenik, Kök Hücre Nakli
Kaynaklar:
1.Skamene T, Crump M, Savage K.J. ve ark. Salvage chemotherapy and autologous stem cell transplantation for peripheral T-cell lymphoma: a subset analysis of the Canadian Cancer Trials Group LY.12 randomized phase 3 study. Leukemıa & Lymphoma. 2017; 58: 10, 2319–2327 .
2.Katsuya H, Ishitsuka K. Treatment advances and prognosis for patients with adult T-cell leukemia-lymphoma. 2017;57:2.
3.Zahid U, Akbar F, Amaraneni A, ve ark. A Review of Autologous Stem Cell Transplantation in Lymphoma. Curr Hematol Malig Rep. 2017;12:217–226.
4.Crocchiolo R, Castagna L, Fürst S ve ark.Tandem autologous-allo-SCT is feasible in patients with high-risk relapsed non-Hodgkin's lymphoma. Bone Marrow Transplantation. 2013;48,:249–252.
5.Chen Y.B., Li S., Fisher D.C., ve ark. Phase II Trial of Tandem High-Dose Chemotherapy with Autologous Stem Cell Transplantation Followed by Reduced-Intensity Allogeneic Stem Cell Transplantation for Patients with High-Risk Lymphoma. Biol Blood Marrow Transplant. 2015;21: 1583-1588

4. Hematoloji Onkoloji Kongresi
16-17 Eylül 2017 - Elexus Hotel K.K.T.C.

O8

BİLATERAL SURRENAL KİTLE İLE PREZENTE OLAN ADRENAL YETMEZLİĞİN EŞLİK ETMEDİĞİ DİFFÜZ BÜYÜK B HÜCRELİ NON HODGKİN LENFOMA VAKASI

HAZIRLAYANLAR:

1- **Ömer Önder Savaş Hitit Üniversitesi Çorum Eğitim ve Araştırma Hastanesi Hematoloji Bölümü**
2- Ferit Kerim Küçükler Hitit Üniversitesi Çorum Eğitim ve Araştırma Hastanesi Endokrinoloji Bölümü
3- Merih Kızıl Çakar Dr.Abdurrahman Yurtaslan Onkoloji Eğitim ve Araştırma Hastanesi Hematoloji Kliniği
4- Mehmet Sinan Dal Dr.Abdurrahman Yurtaslan Onkoloji Eğitim ve Araştırma Hastanesi Hematoloji Kliniği
5- Hikmetullah Batgi Dr.Abdurrahman Yurtaslan Onkoloji Eğitim ve Araştırma Hastanesi Hematoloji Kliniği
6- Fevzi Altuntaş Dr.Abdurrahman Yurtaslan Onkoloji Eğitim ve Araştırma Hastanesi Hematoloji Kliniği

GİRİŞ: Bilateral sürrenal kitleler ünilateral kitlelere oranla daha nadir görülmekte olup bilateral adrenal hiperplazi, infiltrasyon (enfeksiyon,metastaz,lenfoma) gibi altta yatan birçok farklı etiyolojiler saptanabilmektedir (1). Literatüre bakıldığında bu şekilde Non Hodgkin lenfoma (NHL) tanısı alan vakaların önemli bir kısmında adrenal yetmezliğin kliniğin önemli bir parçasını oluşturduğu görülmektedir(2). Sık görülmeyen bir NHL prezentasyon şekli olduğu için bu vakayı sunmayı planlandık.

4. Hematoloji Onkoloji Kongresi
16-17 Eylül 2017 - Elexus Hotel K.K.T.C.

VAKA SUNUMU: 67 yaşında erkek hasta, halsizlik şikayeti ile endokrinolojiye başvurmuş. Yapılan değerlendirmede anemi ve bilateral surrenal kitle (sağda 105 mm, solda 80 mm boyutlarında) saptanmış. Öntanıda malignite düşünülen hastanın endokrinolojik değerlendirmede adrenal yetmezlik veya hiperfonksiyon lehine bulgu saptanmamış. Biyopsi sonrası diffüz büyük b hücreli (DBBHL) NHL tanısı konulması üzerine hastaya evre 4 bulky, yüksek R-IPI/ MSS IPI riskli olarak değerlendirilerek R-CHOP/ intratekal profilaksi planlandı. 4 kür R-CHOP sonrası PR, 6 kür R-CHOP+2 kür rituksimab sonrası metabolik CR saptandı. Kemoterapi öncesi evrelemede birden fazla kitlesel hastalık olması, kemoterapi sonrası PET CT de düşük SUV saptanması ve sağ böbreğin yüksek doz alma durumu göz önüne alınarak radyoterapi planlanmadı.

TARTIŞMA: Bilateral surrenal kitle ile prezente olan DBBHNHL vakaları sıkgörülmeketedir. Surrenal kitlelerin değerlendirildiği 70 vakayı içeren bir çalışmada NHL sıklığı %10 olarak saptanmıştır(1). Başka bir çalışmada ise bu tip vakaların %60'a yakınında hastalar adrenal yetmezlik tablosuyla prezente olmuştur. Primer adrenal lenfomaların ekstranodal NHL vakalarının yaklaşık %3 ünü oluşturmaktadır . Adrenal dokuda lenfoid doku olmamasına rağmen primer lenfoma gelişimi altta yatan otoimmun durum ile izah edilmiştir. Adrenal yetmezlik gelişmesi de bu otoimmun mekanizma ile açıklanmaktadır. Metastatik NHL vakalarında adrenal yetmezlik primer surrenal lenfomalara göre daha nadir görülmektedir. Ayrıca adrenal yetmezlik gelişimi için surrenal dokunun %90 a yakın infiltrasyona maruz kalması gerekmektedir(2). Bizim vakamızda adrenal yetmezlik gelişmemesi olgunun primer lenfomadan ziyade metastataik NHL olması ve infiltrasyon oranının %90 a ulaşmaması ile açıklanabilir.

SONUÇ: Bilaleteral surrenal kitlelerin değerlendirmesinde özellikle büyük boyutlu vakalarda malignite ekartasyonu mutlaka yapılmakla beraber adrenal fonksiyon değerlendirmesi önemlidir. Bu tip vakalarda NHL ayırıcı tanıda düşünülmelidir

ANAHTAR KELİME: Lenfoma, surrenal kitle, adrenal

yetmezlik KAYNAKLAR

1-Nilesh L, Tushar B, Shruti K,et al. Bilateral adrenal masses: a single center experience.Endocrine Connections 2016 Mar: 5(2):92-100

2-Simpson W., Babbar P, Payne LF. Bilateral primary adrenal non Hodgkin's lymphoma without adrenal insufficiency. Urol Ann. 2015 Apr-Jun:7(2):259-261

O9

TONSİL EKSTRAMEDÜLLER PLAZMOSİTOMU

[1]Sude Hatun Aktimur, [1]Mehmet Turgut

[1]Ondokuz Mayıs Üniversitesi, Erişkin Hematoloji Bilim Dalı, Samsun

Ekstramedüller plazmasitoma (EMP) nadir görülen bir plazma hücre tümörüdür. Sistemik plazma hücre hastalığının bir parçası olabileceği gibi izole olarak da görülebilir. Vakaların büyük çoğunluğu (%80) baş boyun bölgesinde görülür. Bunların çoğunluğuda nasal kavite, paranazal sinüsler ve nazofarenks duvarında görülür. Tükrük bezleri, orbita, gözyaşı bezleri, tiroid bezinde nadirde olsa plazmositoma vakaları bildirilmiştir.

Palatin tonsil plazmositomu oldukça nadir bildirilmiştir. Bizde yutma güçlüğü nedeniyle gelen bir hastada tespit eddilen tonsil plazmositomunu sunuyoruz.

Sistemik bir hastalığı olmayan 49 yaşında erkek hasta 2 aydır olan yutma güçlüğü nedeniyle polikliniğimize başvurdu. Fizik muayenesinde genel durumu iyi, vital bulguları stabildi. Sol palatin tonsil belirgin olarak hipertrofikti. Diğer sistem muayeneleri doğaldı. Tam kan sayımı ve biyokimyasal değerleri normal sınırlardaydı . Nazofarenks bilgisayarlı tomografisinde palatin tonsil 4 cm olarak ölçüldü. Ek bir şikayeti olayan hastaya tosillektomi yapıldı. Patoloji plazmasitom olarak rapor edildi.

Sitemik plazma hücre hastalığına yönelik incelemede; serum immunglobulin G-A-M, serum ve 24 saatlik idrar immunfiksasyon elektroforezi, serum ve 24 saatlik idrar kappa/lambda oranları normal sınırlarda tesbit edildi. Çekilen 2 yönlü kafa grafisi ve kemik surveyinde litik lezyon saptanmadı. Kemik iliği aspirasyon ve biyopsisi yapıldı, plazma hücre diskrazisi düşündürecek infiltrasyon izlenmedi. Torakolomber MRI çeildi ve plazmositom düşündürecek başka bir odak saptanmadı. Tüm vücut PET-BT incelemesinde malignensiyi düşündüren odak tespit edilmedi. Cerrahi rezeksiyon yeterli görüldüğü için ek tedaviye ihtiyaç duyulmadı.

Ekstramedüller plazmasitoma nadir görülen bir plazma hücre neoplazisidir. En sık baş boyun bölgesinde görülür. İzole olarak görülebileceği gibi sistemik plazma hücre hastalığı ile birliktede görülebilir. Platin tonsilde izole olarak EMP görülmesi oldukça nadirdir. Hastalar çoğunlukla yutma güçlüğü ve boğaz ağrısı gibi semptomlarla başvurur. Tanı eksizyonel biyopsi ile konur. Tedavi planı tamamen farklı olduğu için; serum immuglobulin G-A-M, serum ve 24 saatlik idrar immünfiksasyon elektroforezi, serum ve 24 saatlik idrar kappa/lambda, kemik iliği aspirasyon ve biyopsisi, MRI, tüm vücut PET-BT tetkikleri ile sistemik hastalık ekarte edilmelidir. Beraberinde sistemik bir hastalık ve rezidü tümör dokusu yoksa cerrahi eksizyon yeterlidir. Hastalar sistemik plazma hücre diskrazisi gelişimi açısından izlenmelidir.

4. Hematoloji Onkoloji Kongresi
16-17 Eylül 2017 - Elexus Hotel K.K.T.C.

O10

ŞAPKADAKİ TAVŞAN:

ADRENOKORTİKAL KARSİNOMLU BİR OLGUDA İMMÜN TROMBOSİTOPENİ

Gökhan Özgür[1], Adem Aydın[2], Murat Yıldırım[1], Birol Yıldız[3], Selim Sayın[1], Sükrü Özaydın[3], Cengiz Beyan[4]

[1] Gülhane Eğitim ve Araştırma Hastanesi, Hematoloji Kliniği, Ankara, Türkiye

[2] Sağlık Bilimleri Üniversitesi, Gülhane Tıp Fakültesi, İç Hastalıkları Ana Bilim Dalı, Ankara, Türkiye

[3] Sağlık Bilimleri Üniversitesi, Gülhane Tıp Fakültesi, Tıbbi Onkoloji Bilim Dalı, Ankara, Türkiye

[4] TOBB Ekonomi ve Teknoloji Üniversitesi Tıp Fakültesi, İç hastalıkları Ana Bilim Dalı, Ankara, Türkiye

Sunan yazar: Dr. Murat Yıldırım

Anahtar kelimeler: Adrenokortikal karsinom, İmmün trombositopeni, Steroid

4. Hematoloji Onkoloji Kongresi
16-17 Eylül 2017 - Elexus Hotel K.K.T.C.

GİRİŞ: İmmün trombositopeni (İTP) sık görülen kazanılmış kanama bozukluğudur. Hematolojik malignitelere eşlik ettiği sık bildirilmesine rağmen nadir de olsa hematolojik olmayan malignitelere de eşlik edebildiği literatürde bildirilmiştir. Biz burada tedavi ile remisyon sağlanan ve İTP tanısı konulan adrenokortikal karsinom (ACC) olgusu sunacağız.

VAKA SUNUMU: 55 yaşında erkek hasta 3 gündür var olan özellikle alt ekstremitelerde fazla olmak üzere tüm vücutta kırmızı cilt döküntüleri nedeniyle başvurdu. 6 ay önce metastatik ACC tanısı nedeniyle mitomisin, etoposid ve sisplatin (MEC Protokolü) ve akabinde 10 seans radyoterapi tedavisi aldığı öğrenildi. Fizik muayenede tüm vücutta yaygın peteşi dışında anormal bulgu saptanmadı. Laboratuvar değerlendirmede beyaz küre: $11.7x10^9$ /L, hemoglobin: 12.3 g/dL, platelet: $4x10^9$/L olarak gözlendi. Periferik yaymada; formül lökosit değerlendirmede PMNL %66, lenfosit: %18, monosit: %6, metamyelosit. %5, band: %5, eritrosit morfolojisi normokrom, normositer saptandı. Trombosit morfolojisi normal olmakla birlikte her alanda ortalama 1 adet trombosit izlendi. Trombositopeni etyolojisine yönelik yapılan tüm testleri normal saptandı. Kemik iliği aspirasyon, biyopsi ve akış sitometrik incelemesi normal olarak değerlendirildi. Hastaya İTP tanısı konularak metilprednizolon tedavisi başlandı. Steroid tedavisi sonrası 1. haftada trombosit sayısı $45x10^9$/L, 1.ayda ise $>150x10^9$/L olarak izlendi.

TARTIŞMA VE SONUÇLAR: Kemoterapötiklerin immünsupresif etki ile İTP'yi kontrol altına alması beklenirken şaşırtıcı bir şekilde farklı bir mekanizmayla (muhtemel tümör boyutu ve aktivitesindeki azalmanın etkisiyle, endojen kortizol aktivitesini azalarak) İTP agreve etmesi mümkün olabilir. Bu mekanizma nedeni ile olgumuzun literatür açısından önemli olduğuna inanıyoruz. ACC ve İTP arasındaki hassas denge, uygulanan kemoterapi ile steroid salgılayan tümör boyutunda azalmaya bağlı olarak İTP lehine bozulmuş olabilir. Bu durum ACC ve İTP arasındaki zamansal ilişkiyi ortaya koymakta ve İTP patogenezini açıklamaktadır.

KAYNAKLAR:

1. Khasraw, M., and S. Baron-Hay. "Immune thrombocytopenic purpura (ITP) and breast cancer. Does adjuvant therapy for breast cancer improve platelet counts in ITP?." Annals of oncology 20.7 (2009): 1282-1283.
2. Ng, Linda, and John M. Libertino. "Adrenocortical carcinoma: diagnosis, evaluation and treatment." The Journal of urology 169.1 (2003): 5-11.
3. Neunert, Cindy, et al. "The American Society of Hematology 2011 evidence-based practice guideline for immune thrombocytopenia." Blood 117.16 (2011): 4190-4207.
4. Icard, Philippe, et al. "Adrenocortical carcinomas: surgical trends and results of a 253-patient series from the French Association of Endocrine Surgeons study group." World journal of surgery 25.7 (2001): 891-897.
5. Usui, N., et al. "An Aged Patient with Adrenocortical Carcinoma and Idiopathic Thrombocytopenic Purpura Treated by High Dose Steroid Therapy." Journal-Japan Society for Cancer Therapy 31 (1996): 152-156.

4. Hematoloji Onkoloji Kongresi
16-17 Eylül 2017 - Elexus Hotel K.K.T.C.

O11

LEFLUNOMİD'IN GİDEREK ÖNEMİ ANLAŞILAN ANTİ MİYELOM ETKİLİĞİ.

Selin Çakmak[1], Ahmet Gül[2], Sevgi Kalayoğlu Beşışık[3]

[1]İstanbul Üniversitesi İstanbul Tıp Fakültesi İç Hastalıkları ABD, İstanbul
[2]İstanbul Üniversitesi İstanbul Tıp Fakültesi Romatoloji BD, İstanbul
[3]İstanbul Üniversitesi İstanbul Tıp Fakültesi Hematoloji BD, İstanbul

GİRİŞ: Multiple myelom (MM) bir B hücre kaynaklı uzun ömürlü plazma hücre neoplazmıdır. MM tümör hücresi mikroçevresi ile yakın ilişki halindedir. MM hücresi ve mikroçevresi arasındaki karşılıklı sinyaller tümör hücre proliferasyonu, apoptoza direnci, tümör hücresinin yerleşmesi veya dolaşmasında etkili olur. MM patogenezini oluşturan hücresel bağışıklığın baskılanması, TNF□, IL1, IL6 gibi bazı sitokinlerin salınımı, NF κB aktivasyonu gerçekleşir. Son yıllarda MM tedavisi patogenez yolaklarına yönelik ilaç keşifleriyle devinim kazanmıştır. Burada romatoit artrit (RA) tanısı ile dihidroorotat dehisdrogenaz (DHODH) enzimini geri dönüşümlü olarak inhibe eden seçici de novo pirimidin sentezi inhibitörü tedavisi verilmesi ile MM gelişmesindeki yavaşlatıcı etkisinin gözlendiği bir olgu sunuldu.

OLGU: 59 y, kadın. RA tanısının 16.yılında ciddi kilo kaybı ve aşırı halsizlik nedeni ile başvurdu. Tedavisi son 4 yıldır leflunomid 200mg ile birlikte olmak üzere 16 yıldır metotreksat (MTX) ve hidroksiklorokin kullanılmakta idi. Laboratuar incelemelerinde hafif -orta derecede anemisi (hgb: 9.1 g/dL, MCV: 93 Fl); CRP yüksekliği (59 mg/L) ve LDH artışı (463 U/L) dikkat çekmekte idi. Hafif proteinüri (0.2 gr/gün) ve serum protein elektroforezinde hipogamaglobulinemi (0.47gr/dL) ile birlikte çok küçük M proteini (0.03gr/dL) gözlendi. Periferik yaymada eliptositoz ve makroovalossitoz miyelodisplazik sendrom şüphesi uyandıran displazi bulgularına rastlandı. Bu arada son 3 aydır kansız mukussuz nütrisyonel eksiklik klinik ve laboratuar bulguları olmayan ishal nedeni olabileceği düşüncesi ile leflunomid kesildi. İmmunfikzasyon elektroforezinde

IgA, lambda tipi paraproteinemi ve Bence Jones proteinürisi saptandı. Serum serbest hafif zincir oranı bozulmuştu (kappa/lambda; 0.08). Yüksek riskli MGUS ön tanısı ile yaklaşılan hastada leflunomid kesilmesinden çok kısa sure içerisinde hızla pansitopeni (Hgb: 6.9 g/dL'ye, Lökosit: 700/mm^3, Trombosit: 18000/mm^3) gelişti. Kemik iliği aspirasyonunda plazma hücresi yaklaşık %10 civarında saptandı. Hemofagositoz ve/veya aplaziye yönlendirecek viral etken saptanmadı. Kemik iliği biyopsisinin klonal plazma hücre artışını göstermesi ile RIPSS 'e göre Evre III MM tanısı (□2 mikroglobin: 10.82) konuldu. EKO kardiyografide benekli şekilde tutulum ile duvar kalınlaşması ile amiloidoz eşliği düşünülen hastada pro-BNP (6540) de yüksek bulundu. Kemik tarama amaçlı yapılan PET-CT'de sadece kranyumda litik lezyon saptandı. Hastaya bortezomib temelli tedavi leflunomid eşliğinde yeniden başlandı. Pansitopenide belirgin düzelme gzlendi.

SONUÇ: RA tedavisinde genel olarak kronik inflamasyonu baskılayan ve hastalığın progresyonunu engelleyen biyolojik veya biyolojik olmayan ilaçlar kullanılmaktadır. Leflunomid, özellikle B ve T lenfositlerinin gelişiminde önemli olan de novo primidin sentezini seçici olarak durdurmaktadır. Leflunomidin hücre proliferasyonunu engelleme, apopitozu tetikleme ve sitokinlerden özellikle büyüme faktörü bağımlı tirozin kinaz enzim aktivitesini baskılayıcı etkisi ileri dönem MM faz I/II çalışmalarında anti MM etkisi olabileceğini ortaya koymuştu. Olgu bazında gözlememimiz RA seyrinde olası plazma hücre hastalığı tanısına yönlenmede leflunomidin önemini gündeme getirmektedir.

O12

AKKİZ İMMÜN YETMEZLİKLİ OLGUDA ALLOJENEİK HEMATOPOİETİK KÖK HÜCRE NAKLİ DENEYİMİ

Mürüvvet Seda Aydın[1]*, Çağkan İnkaya[2], Rafiye Çiftçiler[1], Müfide Okay[1], Hakan Göker[1], Engin Kelkitli[3], Haluk Demiroğlu[1], Yahya Büyükaşık[1]

Adres: [1] Hacettepe Üniversitesi, Erişkin Hematoloji Bilim Dalı, Ankara

[2]Hacettepe Üniversitesi, Erişkin Enfeksiyon Hastalıkları Bilim Dalı, Ankara

[3]Ondokuz Mayıs Üniversitesi, Erişkin Hematoloji Bilim Dalı, Samsun

Giriş

Yüksek etkinlikte antiretroviral tedaviler HIV-pozitif hastalarda yaşam süresini uzatmıştır. Bu nedenle bu hastalarda kanserler ve ilişkili ölümleri daha sık görmekteyiz [1]. Bu hastalarda hematolojik neoplazilerin tedavisi ise tecrübe gerektirmektedir.

Vaka Sunumu

Yirmi yedi yaşında erkek hastada, 2 yıl önce sık enfeksiyon geçirme şikayeti ile gittiği bir merkezde, şüpheli korunmasız cinsel ilişkisi olması üzerine HIV ve HBV pozitifliği saptanmış. Hastaya elvitegravir, kobisistat, emtrisitabin, tenofovir kombinasyon tedavisi başlanmış. Bir yıllık izlem sonrası bel ağrısı, ateş şikâyetiyle başvurusunda pansitopeni saptanması üzerine yapılan kemik iliği aspirasyon ve biyopsisi blastik hücre infiltrasyonu göstermekteydi ve akış sitometrik inceleme ile birlikte B-ALL ile uyumlu geldi. Bu sırada, HIV ve HBV viral yükleri negatifti. Hastaya dönüşümlü 3 kür hiperCVAD/ yüksek doz metotreksat-ARA-C kemoterapileri verildi. Hastanın antiretroviral tedavisi dolutegravir, tenofovir ve emtrisitabin olarak düzenlendi. Remisyon süresi 4 haftadan kısa idi. Hastaya kranial koruma radyoterapisi verildi. Standart riskli kabul edilen hastaya altta immün yetmezliği de olması sebebiyle 1. remisyonda kök hücre nakli planlanmadı. Tedavi bitiminin 1 ay sonrasında hastalık nüksü gözlendi. BFM indüksiyonu verilerek remisyon sağlandı fakat performans skorundaki ciddi düşüklük sebebiyle hiperCVAD intensifikasyon rejimine geçildi. Ancak hastada tekrar 1 ay içinde nüks gözlendi. HIV ve HBV viral yükleri negatif olan hastaya FLAG-IDA rejimi ile üçüncü tam remisyon sağlanarak, enfeksiyon hastalıkları onayı ile tam uyumlu akrabadan allojeneik hematopoietik kök hücre nakli gerçekleştirildi. Nakil sonrası ilk 30 günde kendiliğinden düzelen hafif cilt graft versus host hastalığı dışında ek problem olmadı. Nakil sonrası ikinci ayında ağır ishal ile tekrar yatırıldı. Alt ve üst gastrointestinal endoskopi görünümlerinde bağırsak mukozasında yaygın ödemli görünüm mevcuttu; patolojisi graft versus host hastalığı ile uyumlu geldi. CMV viremisi izlenmedi. Steroid, siklosporin, mikofenolat mofetil dirençli kabul

edilen hastanın şikâyetleri fotoferez tedavisi ile düzeldi. Hasta akut lösemi açısından hematolojik remisyondadır, HIV ve HBV viral yükleri ise halen negatiftir.

Tartışma

HIV-pozitif hastalarda allojeneik hematopoietik kök hücre nakli ile ilgili endişeler oluşabilmektedir. İmmün baskılamanın getireceği enfeksiyon riski, antiretroviral tedavilerin ilaç etkileşimleri, mukozite bağlı ilaç uyumsuzluğu gibi sorunlar gündeme gelmektedir [2]. Yüksek etkin antiretroviral tedaviler ve düşük yoğunluklu nakil hazırlık rejimleri bu hastalarda surviye ciddi katkı sağlamaktadır. Son yayınlar, bu hastaların viral yüklerinin negatifleştirildiğinde, allojeneik hematopoietik kök hücre naklinin mortalite artışı olmadan başarılabileceğini telki etmekle birlikte, daha fazla tecrübe ve yayına ihtiyaç olduğunu ortaya koymaktadır. HIV ve nakil sonrası enfeksiyonlar konusunda tecrübeli enfeksiyon hastalıkları uzmanının da görüşlerinin alınması unutulmamalıdır [1-3].

Anahtar kelimeler: Akkiz immün yetmezlik, HIV, Akut lenfoblastik lösemi, Hematopoietik kök hücre nakli

1. Durand CM, Ambinder RF: **Hematopoietic stem cell transplantation in HIV-1-infected individuals: clinical challenges and the potential for viral eradication**. *Current opinion in oncology* 2013, **25**(2):180-186.
2. Mulanovich VE, Desai PA, Popat UR: **Allogeneic stem cell transplantation for HIV-positive patients with hematologic malignancies**. *AIDS (London, England)* 2016, **30**(17):2653-2657.
3. Sora F, Antinori A, Piccirillo N, De Luca A, Chiusolo P, Cingolani A, Laurenti L, Rutella S, Ortona L, Leone G *et al*: **Highly active antiretroviral therapy and allogeneic CD34(+) peripheral blood progenitor cells transplantation in an HIV/HCV coinfected patient with acute myeloid leukemia**. *Experimental hematology* 2002, **30**(3):279-284.

O13

PAROKSİSMAL NOKTURNAL HEMOGLOBİNÜRILI İKI VAKADA KÜÇÜK HÜCRELİ DIŞI AKCİĞER KANSERİ BİRLİKTELİĞİ

Mürüvvet Seda Aydın[1]*, Rafiye Çiftçiler[1], Hakan Göker[1], Haluk Demiroğlu[1], Yahya Büyükaşık[1]

Adres: [1] Hacettepe Üniversitesi, Erişkin Hematoloji Bilim Dalı, Ankara

Giriş

Paroksismal nokturnal hemoglobinüri, hemolitik anemi, tromboz ve periferik kan sitopenileri ile giden kemik iliği yetmezliği hastalığıdır [1]. Solid tümörlerle birlikteliği nadirdir ve tedavi yönetimleri ile ilgili rehberler bulunmamakta ve daha çok vaka serileri karşımıza çıkmaktadır.

Vaka Sunumu

Vaka-1

Kırk dokuz yaşında erkek hasta portal ven trombozu ile 12 yıl önce paroksismal nokturnal hemoglobinüri tanısı almıştı. Kliniğimize 2013'te ilk kez başvurduğunda prednizolon (4 mg) ve varfarin tedavileri kullanmaktaydı. Sırt ağrısı ile ateş şikâyetleri mevcuttu. Kompanse hemoliz, pansitopenisi mevcuttu ve paroksismal nokturnal hemoglobinüri klonu granulositlerde % 77 idi. Hasta başka bir hastanede yapılan kemik iliği biyopsisinin normal olduğunu belirtti. Akciğer grafisinde kitle bulunan hastaya alt inferior lobektomi uygulandı ve patolojisi küçük hücreli dışı akciğer kanseri ile uyumlu geldi. Hastaya vinorelbin-sisplatin kemoterapisi verildi. Son kontrolünde aşırı yorgunluk, disfaji olan hastada splenomegali, pansitopeni, retikülositoz, artmış LDH ve d-dimer mevcuttu. Karın ultrasongrafisinde portal ven trombozu ve ikincil kronik değişiklikler vardı. Klon boyutunun % 90 olarak arttığı izlendi. Ekulizumab tedavisi önerildi. Ancak hasta kabul etmedi. Akciğer kanseri açısından kür olan hasta takiplere devam etmektedir.

Vaka-2

Elli beş yaşında erkek hasta, ilk kez 2014 yılında trombositopeni ile başvurdu. Sebebe yönelik yapılan testlerde neden saptanamadı. Kemik iliği aspirasyon ve biyopsisi normoselüler olarak izlendi. İmmün trombositopeni düşünüldü. İzlemde pansitopenisi gelişen ve LDH yüksekliği ile haptoglobin düşüklüğü saptanan hastadan gönderilen FLAER testinde granulositlerde % 6 paroksismal nokturnal hemoglobinüri klonu tespit edildi. Hastaya prednizolon 1 mg/kg başlandı. Malignite tarama amaçlı çekilen bilgisayarlı tomografide akciğer apekste saptanan 1,5 cm boyutunda nodül cerrahi olarak çıkarıldı ve patolojisi akciğer adenokanseri ile uyumlu geldi. Pozitron emisyon tomografi'de ek tutulumu olmayan hasta medikal onkoloji tarafından kür kabul edildi, ek kemo-/radyoterapi uygulanmadı. Pansitopenisine yönelik prednizolon, siklosporin, danazol, intravenöz immünglobin ve eltrombopag tedavilerine yanıtsız kabul edilen hastanın 2016'da tekrarlanan kemik iliği aspirasyon ve biyopsisinde selülerite % 20-30 olarak saptandı. Konvansiyonel sitogenetik incelemede normal karyotip saptandı.

4. Hematoloji Onkoloji Kongresi
16-17 Eylül 2017 - Elexus Hotel K.K.T.C.

İmmünsupesif tedaviye yanıtsız kabul edilen hastaya, medikal onkoloji onayı ile tam uyumlu kardeşten allojeneik kök hücre nakli yapıldı. Hasta sorunsuz izlenmektedir.

Tartışma

Son yayınlar bizi paroksismal nokturnal hemoglobinuri ile birlikte nadir de olsa mortal olan kanser birlikteliği konusunda uyarmaktadır [2]. Bu hastalar genellikle immünsupresif tedavi ile izlenmektedir ve akciğer kanserinin sebebi olarak yeri sorgulanabilir. Aynı zamanda solid tümörü olan vakalarda kemik iliği naklinin yapılabilirliği de tecrübe arttıkça netleşecektir. Gelecekte, daha çok kanser vakası tanımlandıkça, bu iki hastalığın muhtemel ilişkisi ve birlikte yönetimleri açıklık kazanacaktır.

Anahtar kelimeler: Paroksismal nokturnal hemoglobinüri, Küçük hücreli dışı akciğer kanseri, Hematopoietik kök hücre nakli

1. Brodsky RA: **Paroxysmal nocturnal hemoglobinuria**. *Blood* 2014, **124**(18):2804-2811.
2. Muñoz-Linares C, Ojeda E, Forés R, Pastrana M, Cabero M, Morillo D, Bautista G, Baños I, Monteserín C, Bravo P *et al*: **Paroxysmal nocturnal hemoglobinuria: a single Spanish center's experience over the last 40 yr**. *European Journal of Haematology* 2014, **93**(4):309-319.

O14

NADİR BİR OLGU: MAST HÜCRELİ LÖSEMİ

İslam Çağrı Bosna[1], Volkan Karakuş[2], Yelda Dere[3], Serkan Ocakçı[4], Nazan Özsan[5], Seçkin Çağırgan[4]
[1] Muğla Sıtkı Koçman Üniversitesi Eğitim Araştırma Hastanesi, İç Hastalıkları ABD
[2] Muğla Sıtkı Koçman Üniversitesi Eğitim Araştırma Hastanesi, Hematoloji BD
[3] Muğla Sıtkı Koçman Üniversitesi Eğitim Araştırma Hastanesi, Patoloji ABD
[4] Medikal Park Hastanesi, Hematoloji Kliniği
[5] Ege Üniversitesi Tıp Fakültesi, Patoloji ABD

Mast hücreli lösemi (MHL) sistemik mastositozlar arasında en az görülen ve en kötü prognozlu gruptur. Tüm sistemik mastositozların %1'inden azını oluşturur (1). Hastalar genellikle karaciğer, kemik iliği ve diğer organları ilgilendiren ve hızlı ilerleyen organopati ile karşımıza gelir. Kemik iliği yaymalarında mast hücre sayısı %20'nin üzerine çıkar, diffüz ve yoğun infiltrasyon göze çarpar. Mast hücreleri immatür ve blast benzeri görünüme sahiptir ve/veya hipersegmente nukleusları vardır (promastosit). Tipik mast hücre lösemisinde periferik kanda mast hücre sayısı %10'u aşar. Daha nadir olarak mast hücre sayısı %10'un altındadır ve bu tablo alösemik MHL varyantı olarak adlandırılır. D816V c-kit mutasyonu gösterilebilir. Prognoz kötüdür. MHL tanısı için sistemik mastositoz kriterleri; kemik iliği ve periferik kanda %20`den fazla mast hücresi olması ve multiorgan yetmezliğinin birarada bulunması gereklidir (2). Burada MHL tanısı alan bir olgu sunulmuştur.

Olgu Sunumu:

45 yaşında erkek hasta, halsizlik şikayeti ile başvurdu. Fizik muayenede dalak 1cm palpabldı ancak 1 hafta sonraki muayenesinde hızlı bir şekilde progrese olarak 6 cm'ye ulaştı. Hemogramında Lökosit 28.000/mm3, Hemoglobin 8,8 g/dl, MCV 104 fl, Trombosit 97.000/mm3 idi. Periferik yaymada %10 Mast hücresi, %10 immatür myeloid seri hücresi, %50 parçalı lökosit, %20 lenfosit, %10 monosit görüldü. Kemik iliği aspirasyon biyopsisinde selülarite %100, Yaygın atipik MNH infiltrasyonu, İğsi morfolojide hücreler,%30 intrastoplazmik ve intranükleer granüller, Mast hücre triptaz, CD117,CD33,CD68 pozitif, CD25 koekspresyonu, Retikülin lif derecesi III olarak Sistemik Mastositoz, MHL tanısı kondu (Resim 1).

Flowsitometride %31.4'lük blast populasyonunda HLA-DR, CD13, CD33, CD117 ve MPO pozitif olarak saptandı.Bu populasyon CD34 negatif olarak geldi.

Konvansiyonel sitogenetik incelemede 3 metafazda yapısal ve sayısal anomali izlenmemiş olup, FISH ile yapılan mutasyon analizinde NPM-1 gen mutasyonu pozitif olarak saptandı. Bunun haricinde bakılan JAK-2, t(9;22), PML-RARa, AML-1 ETO, CBFb MYH11, MLL, monozomi 7, trizomi 7, monozomi 8 ve trizomi 8 mutasyonları negatif olarak geldi.

Hastaya Sitozin Arabinozid, Daunorubisin (3+7) ile remisyon indüksiyon kemoterapisi verildi. Remisyona giren hastaya yüksek doz Sitozin Arabinozid (HIDAC) konsolidasyonu yapıldı ve 9/10 uyumlu olan kardeş donörden allogenik kök hücre nakli yapıldı. %100 kimerizasyonla gerçekleştirilen başarılı bir transplantın ardından 3 ay sonra hastada relaps gelişti. Hastaya Mitoksantron, Sitozin arabinozid, Etoposid ile kurtarma tedavisi uygulandı. Tedavi sonrası hemorajik sistit ve Klebsiella pnömonisine bağlı sepsis gelişen hasta tanıdan toplam 7 ay sonra exitus oldu.

4. Hematoloji Onkoloji Kongresi
16-17 Eylül 2017 - Elexus Hotel K.K.T.C.

Tartışma:

Progresif ilerleyen bir lösemi türü olan MHL olgularının çoğu bir yıldan az yaşarlar ve sitoredüktif ilaçlara ve kemoterapiye iyi yanıt vermezler. Agresif sistemik mastositozlu hastalarda interferon ve kortikosteroidler kullanılabilseler de intolerans nedeniyle yaşam kalitesini bozabilirler. Kladribin sitoredüksiyon için etkili bir tedavidir. KITD816V mutasyonu varlığı imatinibe direnç oluşturur. Dasatinib ve nilotinib ile olan deneyimler tatmin edici değildir. Hastalığı ileri formlarında midostaurin ile yapılan klinik çalışmalar umut vericidir.

Kaynaklar

1. Suh MC, Ham JY, Park TI, Moon JH, Suh JS. Highly Aggressive de novo Aleukemic Variant of Mast Cell Leukemia Without KIT D816V Mutation. Ann Lab Med. 2017;37(6):547-9. Doi: 10.3343/alm.2017.37.6.547
2. Valent P, Horny HP, Escrribano L, Longley BJ, Li CY, Schwartz LB, et all. Diagnostic criteria and classification of mastocytosis: a consensus proposal. Leuk Res. 2001;25(7):603-25

4. Hematoloji Onkoloji Kongresi
16-17 Eylül 2017 - Elexus Hotel K.K.T.C.

O15

DÜŞÜK DERECELİ LENFOMA TANISIYLA TEDAVİ VERİLEN VE İZLEMDE YILLAR SONRA HAİRY CELL LÖSEMİ SAPTANAN OLGULAR

Funda Ceran, Selin Merih Urlu, Duygu Nurdan Avcı, Mehmet Ali Uçar, Merve Pamukçuoğlu, Eylem Genç, Mesude Falay, Simten Dağdaş, Gülsüm Özet

GİRİŞ: Hairy cell lösemi(HCL), kemik iliği ve periferik kanda bulunan sitoplazmik uzantılı tipik hücrelerin varlığı ile karakterize, splenomegali ve sitopenilerin eşlik ettiği B hücreli lenfoproliferatif hastalıktır. Etiyolojide çeşitli faktörler suçlanmışsa da bir maligniteyi takiben gelişmesi nadirdir. Uzun süre düşük dereceli B hücreli lenfoma tanısıyla izlenen ve tedavi verilen ve yıllar sonra tedavi ihtiyacı geliştiğinde HCL saptanan olgularımızı sunmayı uygun bulduk.

VAKA1: 76 yaşında erkek hasta 6 yıl önce pansitopeni ile başvurduğunda hastanın yapılan kemik iliği biopsisinde düşük dereceli B hücreli lenfoproliferatif hastalık saptandı. Tedavi endikasyonu mevcut olduğu için hastaya siklofosfamid, vinkristin, prednisolon(CVP) tedavisi verildi. 6 kür sonunda infiltrasyon devam ettiği için rituximab(R) tedaviye eklendi. Bu tedaviye yanıt alındı ve hasta izleme devam edildi. 3 yıl sonra yine sitopenilerle başvurduğunda yapılan kemik iliği biopsisi ve flowsitometrik incelemede HCL saptandı ve bunun üzerine hastaya kladribin tedavisi verildi. Hasta halen tam yanıtla izlenmektedir.

VAKA2: 56 yaşında erkek hasta 15 yıl önce sitopeniler ile başvurduğu dış merkezde düşük dereceli B lenfoproliferatif hastalık tanısı almış ve planlanan fludarabin içeren kemoterapi verilmişti. Tam yanıtla izlenirken 1 yıl önce tekrar hastalık aktivasyonu ile kliniğimize başvurdu. Yapılan kemik iliği biopsisinde HCL saptanan hastaya kladribin tedavisi verildi. Tam yanıt alındı. Ayrıca hastanın diğer kardeşi de splenik marginal zon lenfoma tanısıyla kliniğimizde tedavi almıştı.

VAKA3: 57 yaşında erkek hasta 5 yıl önce sitopeni nedeniyle başvurduğunda yapılan tetkiklerinde düşük dereceli B hücreli lenfoma tanısı konuldu. Altı kür R-CVP tedavisi aldı. Üç yıl sonra sitopeni ile geldiğinde kemik iliği biyopsisinde rezidüel hastalık saptandı. Yine düşük dereceli lenfoma olarak raporlandı ama alt tiplendirme yine net verilemedi. Tedavi ihtiyacı olmadığı için hasta izleme devam edildi. 2 yıl sonra tedavi gerektiren trombositopeni ve nötropenisi gelişti. Tekrarlanan kemik iliği biyopsisi ve flowsitometrik incelemesinde HCL saptanan hastaya kladribin tedavisi verildi.

TARTIŞMA: Üç hastada da tanı anında alt tiplendirme net yapılamadı. Ancak ilk kemik iliği biyopsileri ve ardından yapılan diğer biyopsiler farklı hematopatologlar tarafından tekrar incelendi ve aynı sonuçlar saptandı. Flowsitometride de B hücre klonalitesi desteklendi. Uzun zaman sonra HCL tanısı aldıkları sırada hastaların biyopsilerinde tipik bulgular (BRAF V600E, annexin A1 çalışıldı) ve flowsitometride CD11c, CD25, CD103 pozitifliği ile tanıda şüphe yoktu. Bu hastalarda bu tablonun nasıl olduğunu açıklamak karışıktı. Genelde HCL tedavisinden sonra sekonder maligniteler bildirilmekte birlikte kemoterapiler sonrası HCL gelişimi nadirdir. Ayrıca düşük dereceli bir lenfoma sonrası yine düşük dereceli başka bir lenfoma gelişmesi ortak orjini destekleyebileceğini ve belki de gerçek tablonun tek bir hastalık olduğu ve ortaya çıkması için altta yatan genetik faktörlerinde etkisiyle böyle bir süreye ihtiyaç olduğunu düşündürür.

4. Hematoloji Onkoloji Kongresi
16-17 Eylül 2017 - Elexus Hotel K.K.T.C.

HOD

Hematolojik Onkoloji Derneği

www.hod.org.tr

www.hodkongre.org