

**TÉCNICA DE RADIOGRÁFIA PERIAPICAL - SOB A ÓPTICA DO TECNÓLOGO EM RADIOLOGIA**

CIBOTO, Andrea Maria<sup>1</sup>  
REBOUÇAS, Aline Corrá<sup>2</sup>  
SILVA, Rosana de Almeida da<sup>3</sup>

**RESUMO**

A radiografia periapical é um método de diagnóstico por imagem que utiliza radiação ionizante com a finalidade de radiodiagnóstico no campo da odontologia, sendo de caráter específico para determinados estudos, porém as incidências periapicais são de maior uso em consultórios dentários, favorecendo o diagnóstico e abordagem clínica que o dentista irá realizar, a função do tecnólogo nesta área é apresentar exames detalhados e apresentando qualidade de imagem, proporcionando um resultado eficaz para o início do tratamento.

**PALAVRAS CHAVES:** Radiologia, Odontologia, Radiografia Periapical.

**ABSTRACT**

Periapical radiography is a diagnostic imaging method that uses ionizing radiation for the purpose of radiodiagnosis in the field of dentistry, being a specific character for certain studies, but the periapical incidences are of more used in dentistry offices, favoring the diagnosis and clinical approach that the dentist will perform. The technologist's function in this area is to present detailed examinations and presenting image quality, providing an effective result for the beginning of the treatment.

**KEYWORDS:** Radiology, Dentistry, Periapical Radiography.

<sup>1</sup> Técnica de Enfermagem atuante em Centro Cirúrgico do HU-USP, Graduada em Tecnologia em Radiologia pela Faculdade Nossa Cidade (FNC/ESTÁCIO).

<sup>2</sup> Graduada em Direito e Graduada em Tecnologia em Radiologia pela Faculdade Nossa Cidade (FNC/ESTÁCIO).

<sup>3</sup> Técnica em Radiologia atuante em Hospital Municipal de Osasco, Docente de práticas Radiológicas pelo Colégio Papa Mike e Graduada em Tecnologia em Radiologia pela Faculdade Nossa Cidade (FNC/ESTÁCIO)

## 1. INTRODUÇÃO

Radiografia periapical é uma técnica intrabucal, ou seja, o filme é colocado na cavidade bucal, é a técnica mais útil para endodontistas. (Bramante; Berbet. 1997).

A radiografia periapical geralmente é utilizada por cirurgiões dentistas, indicada para estudos individuais ou grupo de dentes, proporcionando através de uma imagem bidimensional uma visão da anatomia dentária (coroa/raiz) e das estruturas que circundam o dente: espaço articular, osso alveolar e demais estruturas anatômicas. (Bramante; Berbet. 1997).

Para o estudo completo das arcadas dentárias são indicadas 14 radiografias, sendo também utilizadas outras tomadas radiográficas para visualização dos dentes mal posicionados ou alterações anatômicas mais diversas. (Bramante; Berbet. 1997).

Vários aspectos importantes podem ser analisados pela radiografia periapical, ela é indicada para:

- Pesquisa de calcificações;
- Fraturas;
- Alguma anomalia;
- Número, tamanho e formato das raízes dentárias;
- Avaliações pós-operatórias de implantes dentários;
- Avaliar coroas e raízes;
- Diagnosticar perda óssea;
- Diagnosticar qualidade óssea (D1, D2, D3, D4; tipos de ossos da maxila, a qualidade óssea é classificada em três categorias: suave normal e densa).
- Visualizar presença de tratamento endodôntico;
- Processos de cáries iniciais e cáries reincidentes;
- Inclusões dentárias;
- Nódulos pulpares e reabsorções;
- Estudo das relações anatômicas entre dentição dissídua e permanente.

O filme utilizado para essa técnica é:

- 3x4 tamanho padrão;
- 2,2x3 para crianças.

As radiografias periapicais podem variar de acordo com as técnicas, podendo ser convencional ou digital, sendo que na radiografia digital as visualizações das áreas radiografadas são muito mais nítidas. (Freitas; Farias. 2014).

## 2. DESENVOLVIMENTO

As Técnicas Periapicais utilizadas são:

### 2.1 Método Bisettriz (cone/cilindro curto)

Os raios centrais incidem perpendicularmente sobre a bisettriz do ângulo formado ao longo do eixo do dente e da película. A vantagem é que não exige recursos especiais mas tem como desvantagem a dificuldade de visualização da bisettriz (Figuras 1 e 2 ).

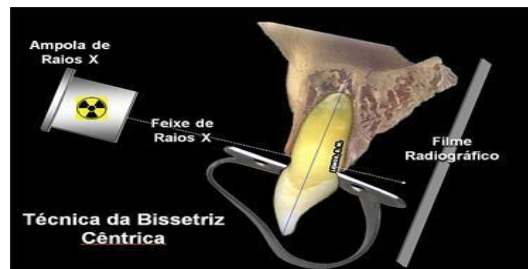


Figura 1. Técnica de Bissetriz Cêntrica

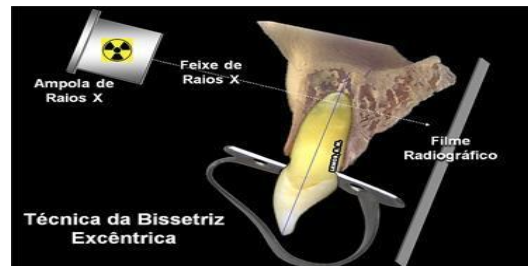

Fonte: <http://www.endo-e.com/odontometria.htm> Acessado em 22/06/2016

Figura 2. Técnica de Bissetriz Excêntrica

Fonte: <http://www.endo-e.com/odontometria.htm> Acessado em 22/06/2016

## 2.2 Método Paralelismo (cone/cilindro longo)

Através do suporte, o filme pode ser colocado paralelo ao dente. O raio central dirige-se ao ápice radicular em incidência perpendicular ao longo do eixo do dente ao filme (Figuras 3A e 3B).



Figuras 3A e 3B. Técnicas de Paralelismo

Fonte: <http://www.endo-e.com/odontometria.htm> Lemos, E.M. Acessado em 22/06/2016

## 2.3 Método Ângulo Reto

Com o filme retido em um suporte acoplado ao aparelho de raios X, o raio central dirige-se perpendicularmente ao filme.

Na técnica de *cilindro curto*, a distância entre a ampola de raios X e o dente/filme é de 20 cm.

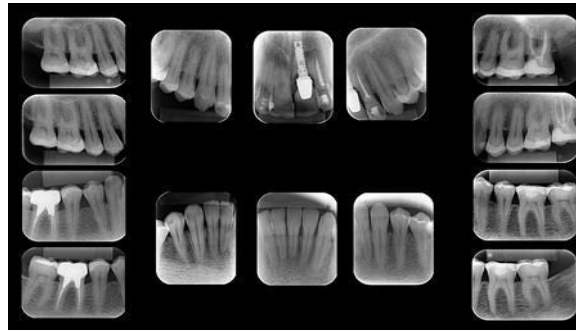
A técnica de *cilindro longo* baseia-se no aumento dessa distância para 40 cm com os devidos ajustes do tempo de exposição.

Para o estudo completo da arcada dentária são indicadas 14 radiografias, sendo crucial fazer outras tomadas quando necessário para o estudo de dentes mal posicionados ou alguma alteração anatômica.

Essa técnica radiográfica também é muito utilizada na odontologia legal e social.

## 2.4 Radiografias Periapicais

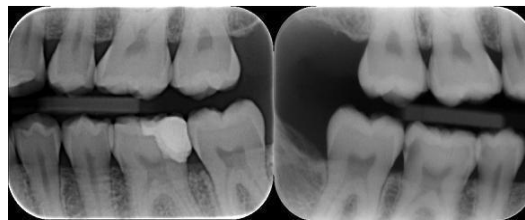
Exame periapical completo: Técnica radiográfica intrabucal contendo 14 radiografias periapicais (já citado anteriormente). Este exame permite mapear toda a arcada dentária, fornecendo dados para um perfeito diagnóstico inicial.



Figuras 4. Avaliação de Expansão Óssea

Fonte: [http://radiografar.com.br/intra\\_orais.php](http://radiografar.com.br/intra_orais.php) Acessado em 22/06/2016

## 2.5 Levantamento Periapical



Figuras 5. Levantamento Periapical

Fonte: [http://radiografar.com.br/intra\\_orais.php](http://radiografar.com.br/intra_orais.php) Acessado em 22/06/2016

## 3. MATERIAIS E MÉTODOS

O projeto foi elaborado a partir das revisões bibliográficas de literaturas sobre radiologia, odontologia e de artigos científicos relacionados ao tema.

## 4. RESULTADO

A pesquisa para esse projeto possibilitou ampliar o conhecimento dos estudantes das técnicas radiológicas odontologistas e de outros profissionais interessados sobre as técnicas periapicais e suas principais indicações.

## 5. DISCUSSÃO

A área de Tecnologia em Radiologia está em grande expansão, desta forma todo o conhecimento adquirido de diversas modalidades são de extrema importância para o crescimento profissional e da categoria.

O CONTER (Conselho Nacional dos Técnicos em Radiologia) de 2005, refere que o Técnico e Tecnólogo em Radiologia poderão atuar em toda a área de diagnóstico por imagem, sendo assim o CONTER ainda refere que a área odontológica se enquadra em diagnóstico por imagem, e com isso confirma a lei sobre a atuação do técnico e tecnólogo na área de radiologia odontológica definitivamente.

O capítulo 5 da Portaria 453/98, refere sobre todos os equipamentos e atributos associados exclusivamente para salas de raios X odontológico, sendo esta portaria a grande referência de radioproteção para técnicos e tecnólogos em radiologia.

## 6. CONCLUSÃO

A atuação do profissional da radiologia (Tecnólogo e Técnico) na área de odontologia se torna obrigatório por motivo da aplicação da lei federal contida no CONTER de 2005, sendo assim se faz importante o conhecimento teórico e técnico do profissional da radiologia, para que possa atuar neste

seguimento com grande embasamento, auxiliando assim no diagnóstico odontológico.

## **7. REFERÊNCIAS BIBLIOGRÁFICAS**

1. BRAMANTE, CLÓVIS MONTEIRO; BERBET, ALCEU. Recursos radiográficos no diagnóstico e no tratamento endodôntico. 2ª ed rev. São Paulo. Publicação Científica. 1997.
2. FREITAS, AGNALDO DE; SOUZA, ICLÉO FARIAS. Radiologia Odontológica. 6ª ed. São Paulo. Artes Médicas, 2014.