

Examen Físico Intraoral y Variantes de la Normalidad

Dra. Marjorie Borgeat Meza

Dr. Rodrigo Fuentes Cortés

2019 09 13

Lengua fisurada

Presencia de numerosas fisuras en dorso y bordes laterales de la lengua

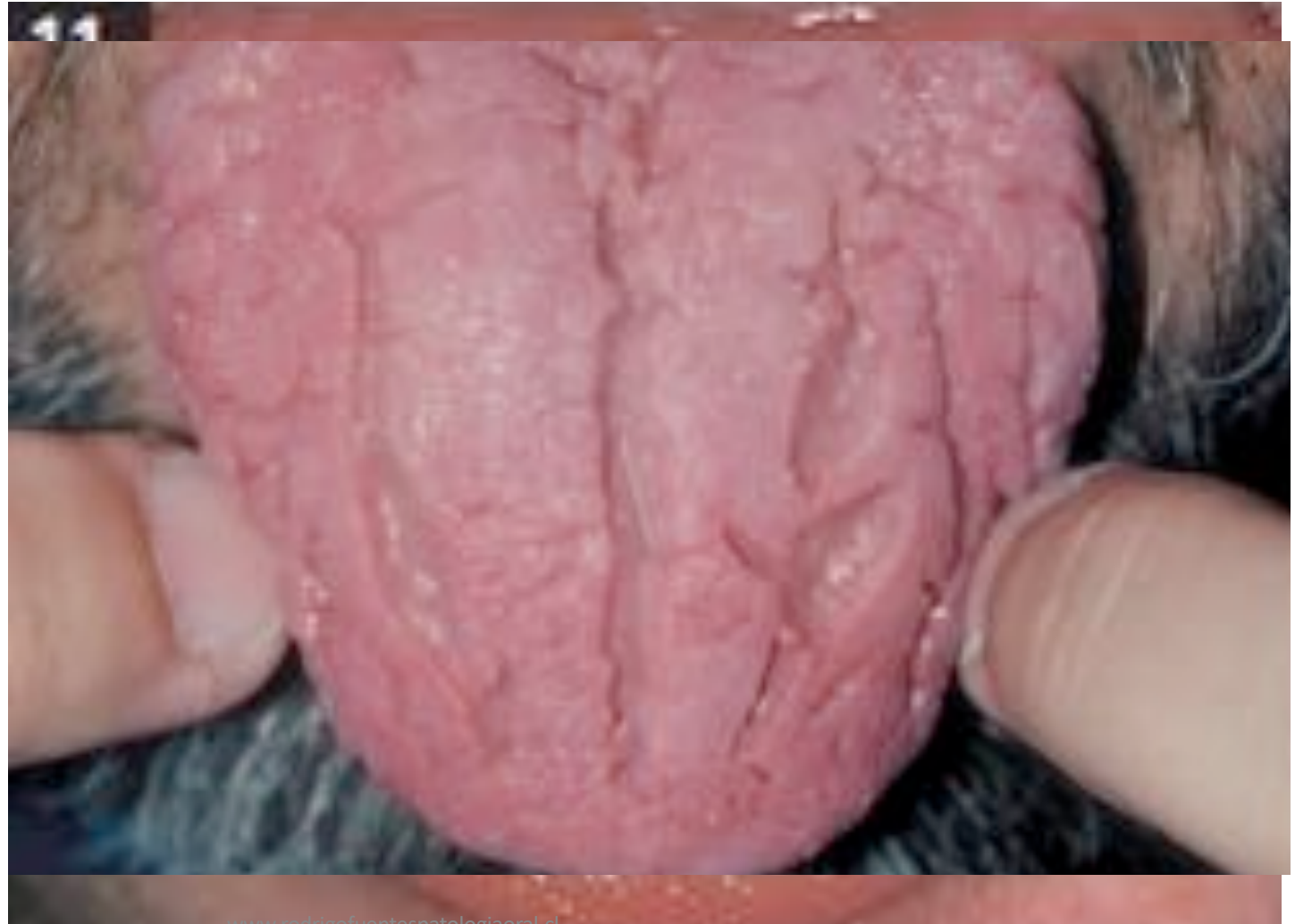Causa desconocida. Factor hereditario asociado

Generalmente asintomático

Asociación con lengua geográfica

No requiere tratamiento

Buena higiene lingual



Varicosidades (várices)

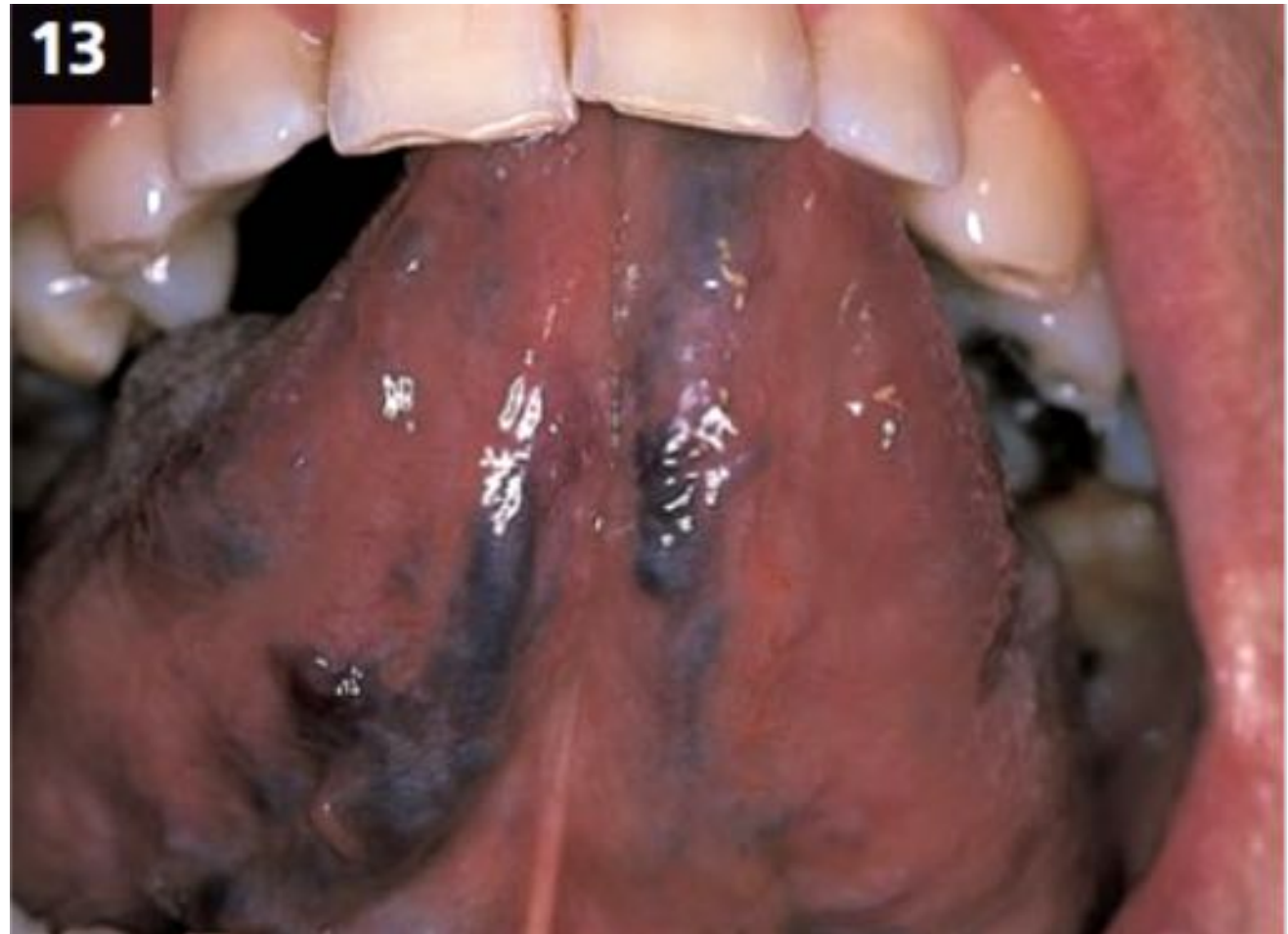Venas anormalmente dilatadas

Perdida de tejido conectivo de sostén,
principalmente asociado a edad avanzada

Generalmente en vientre lingual

Usualmente asintomática

No requiere tratamiento

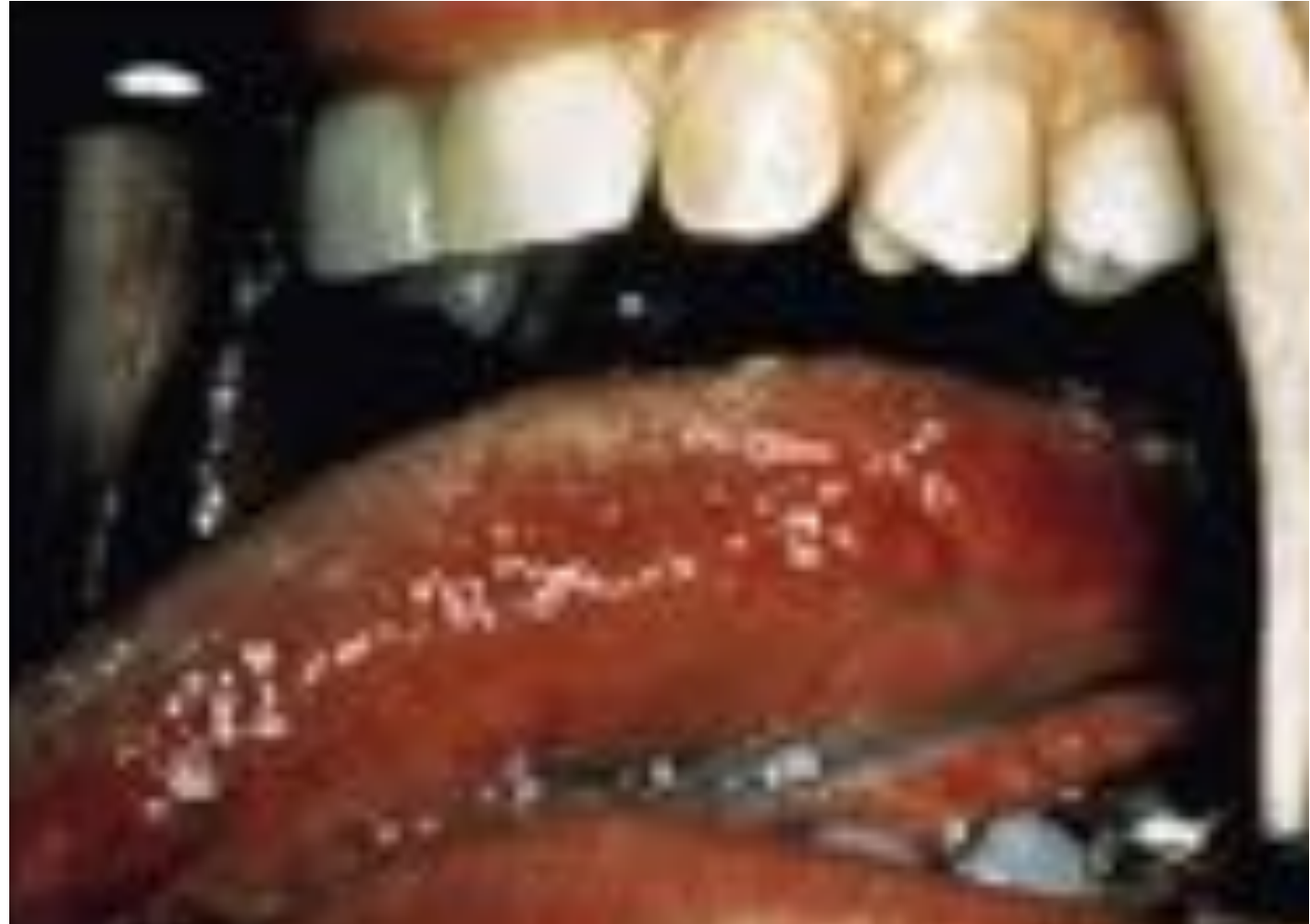

Amígdala lingual

Tejido linfático, perteneciente al anillo de Waldeyer

Borde lateral y posterior de la lengua

No requiere tratamiento

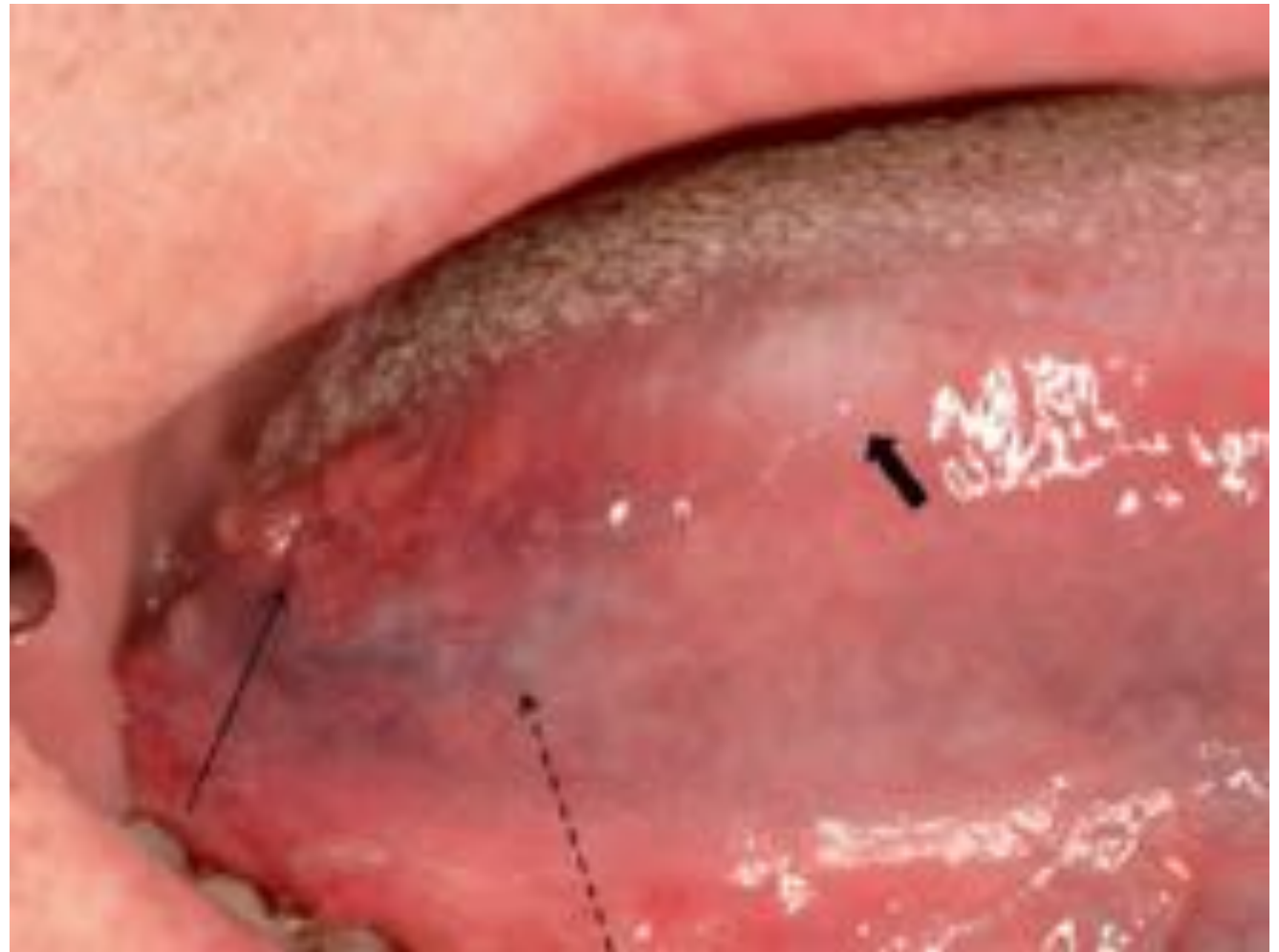


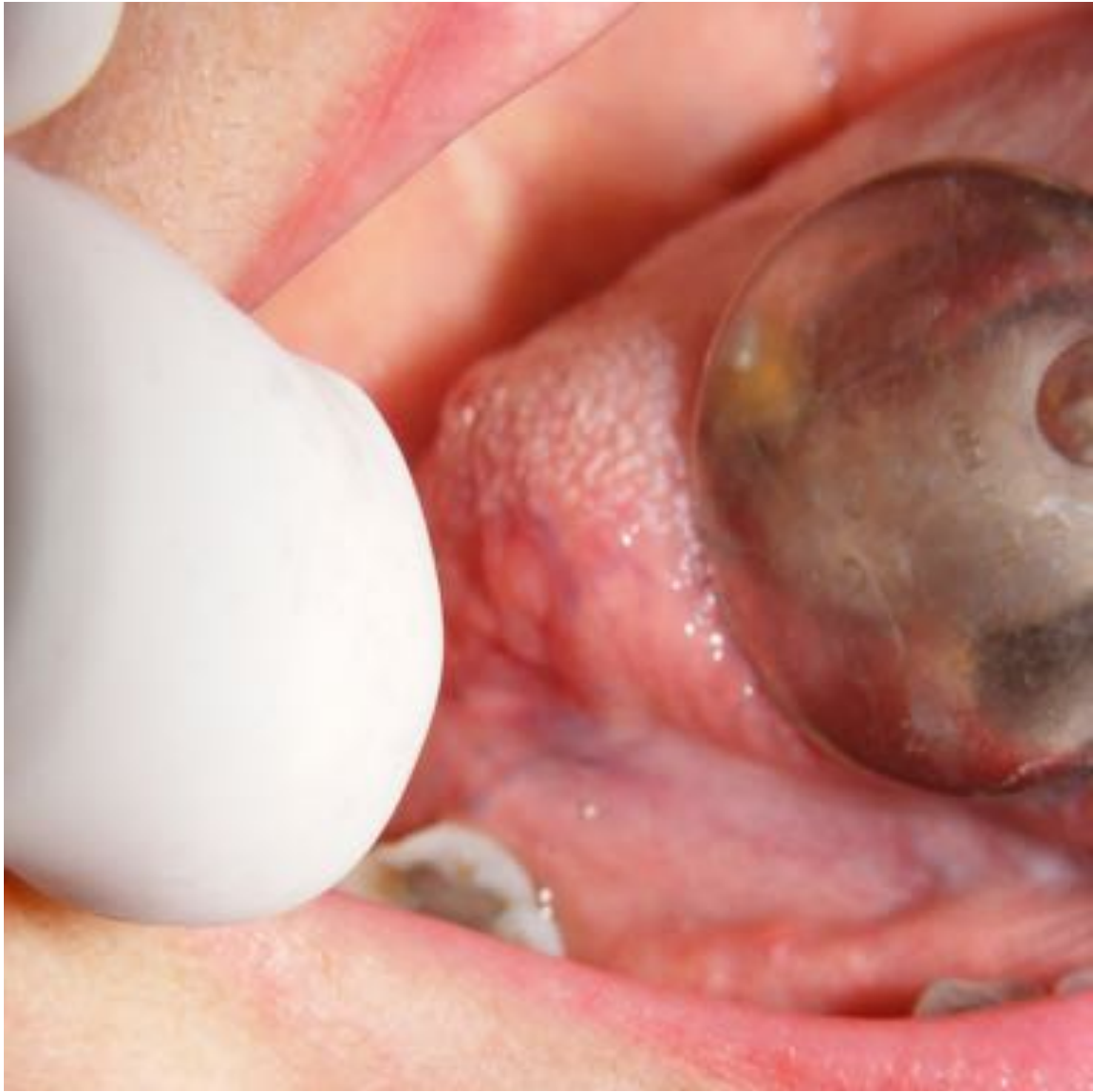Amígdala lingual

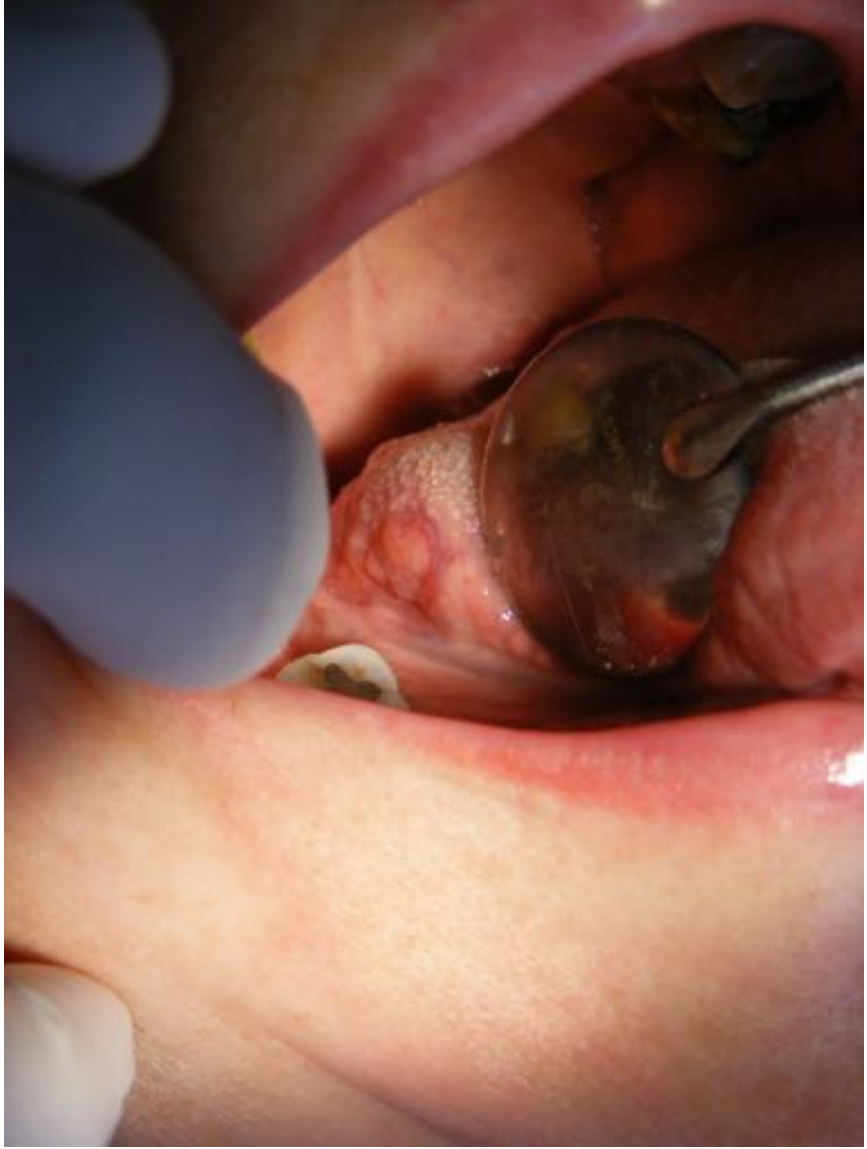Tejido linfático, perteneciente al anillo de Waldeyer

Borde lateral y posterior de la lengua

No requiere tratamiento







Glositis migratoria benigna Eritema migrans (Lengua Geográfica)

Se evidencia de manera temprana en la niñez

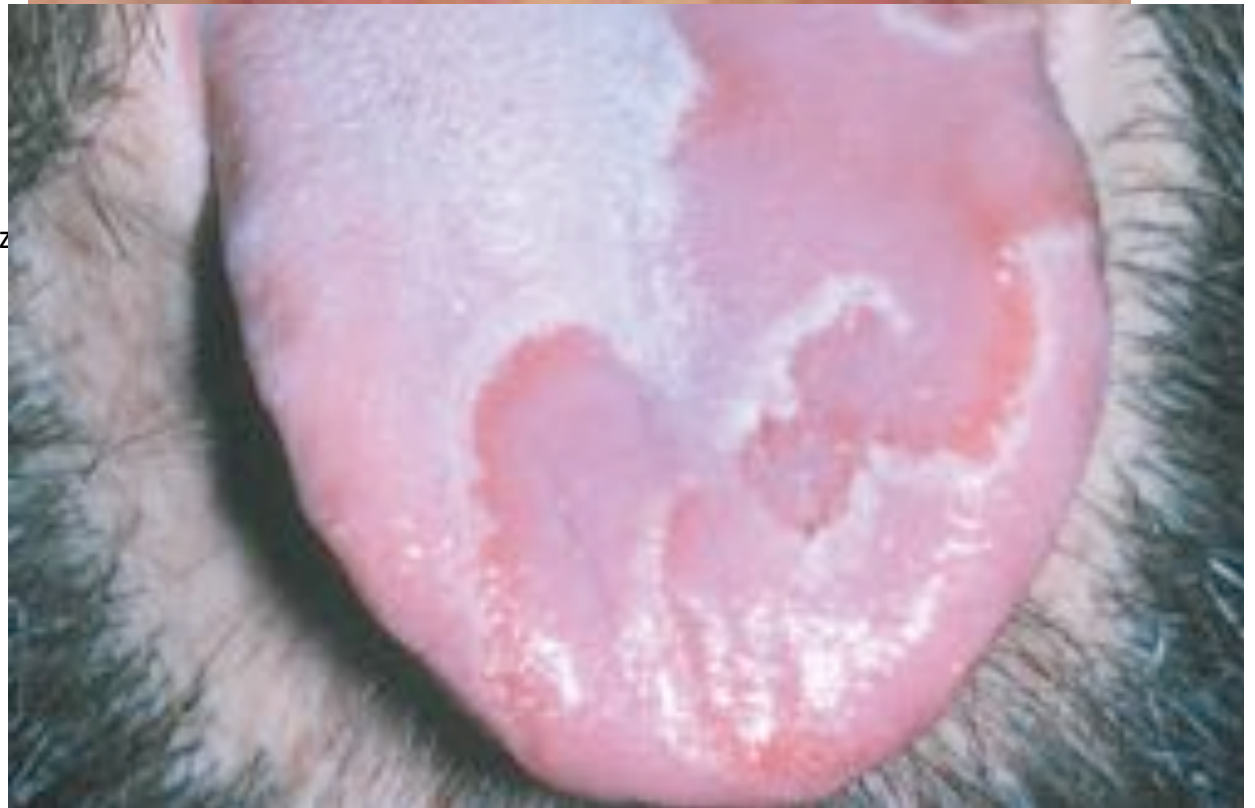Etiopatogénesis poco clara

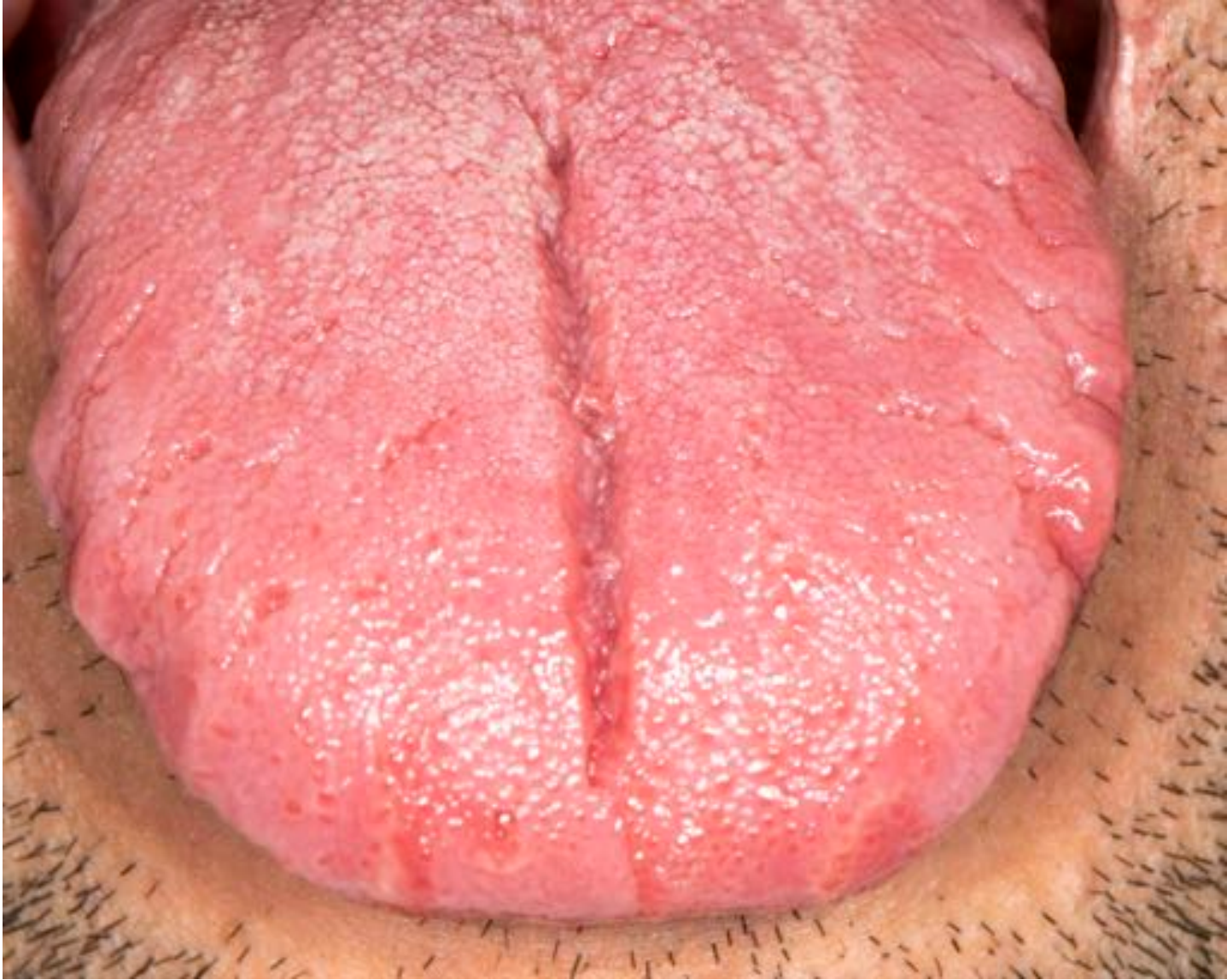La lengua es el sitio mas frecuente de
aparición

Presentación más común son máculas
eritematosas rodeadas de un halo
blanquecino levemente solevado cuya
distribución es variable y cambia de
ubicación

Generalmente asintomática

No requiere tratamiento*

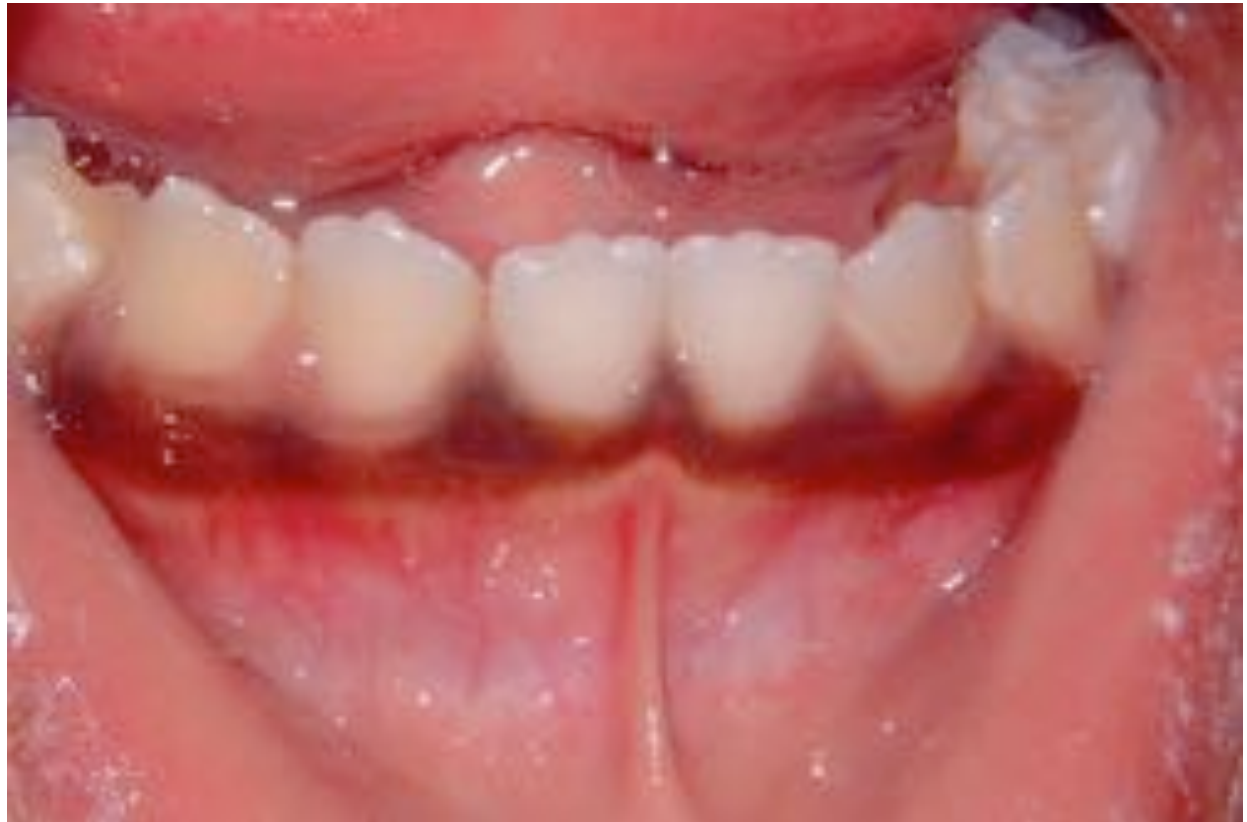



Pigmentación fisiológica

En pacientes de piel oscura

Generalmente se observa en mucosa queratinizada, particularmente en encía



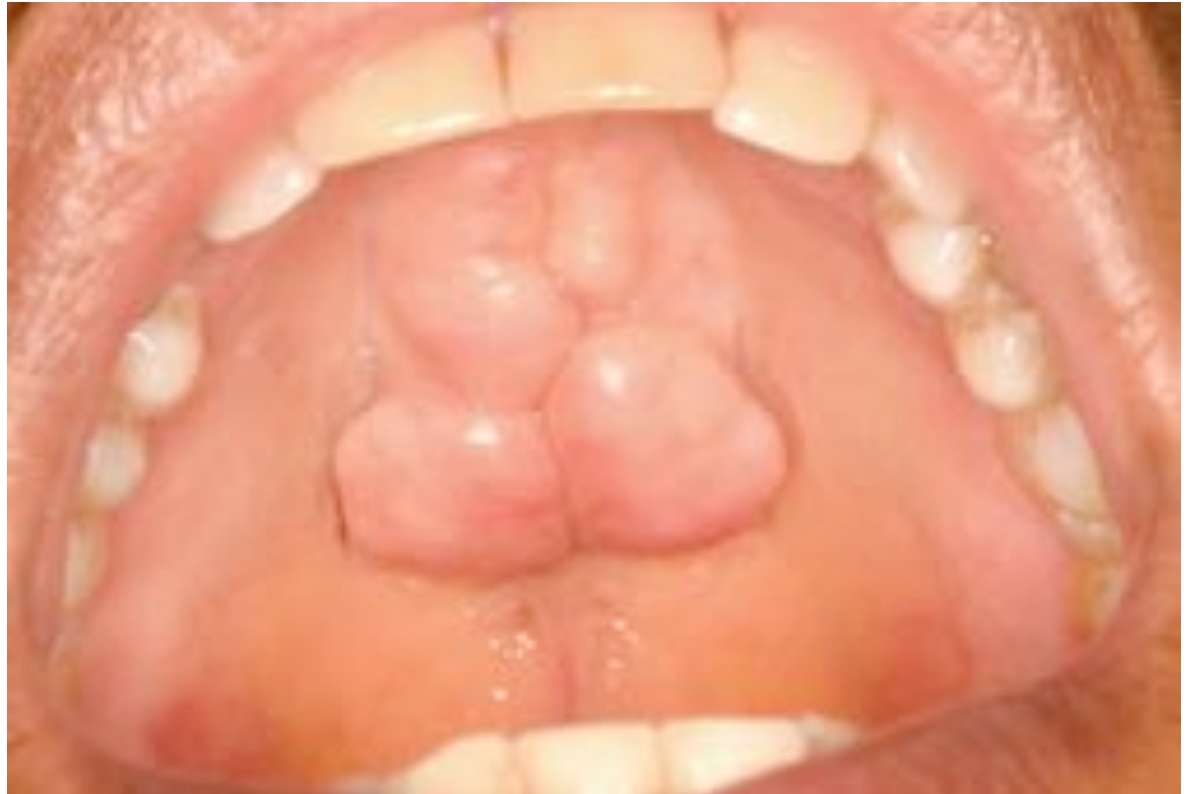Exostosis (torus)

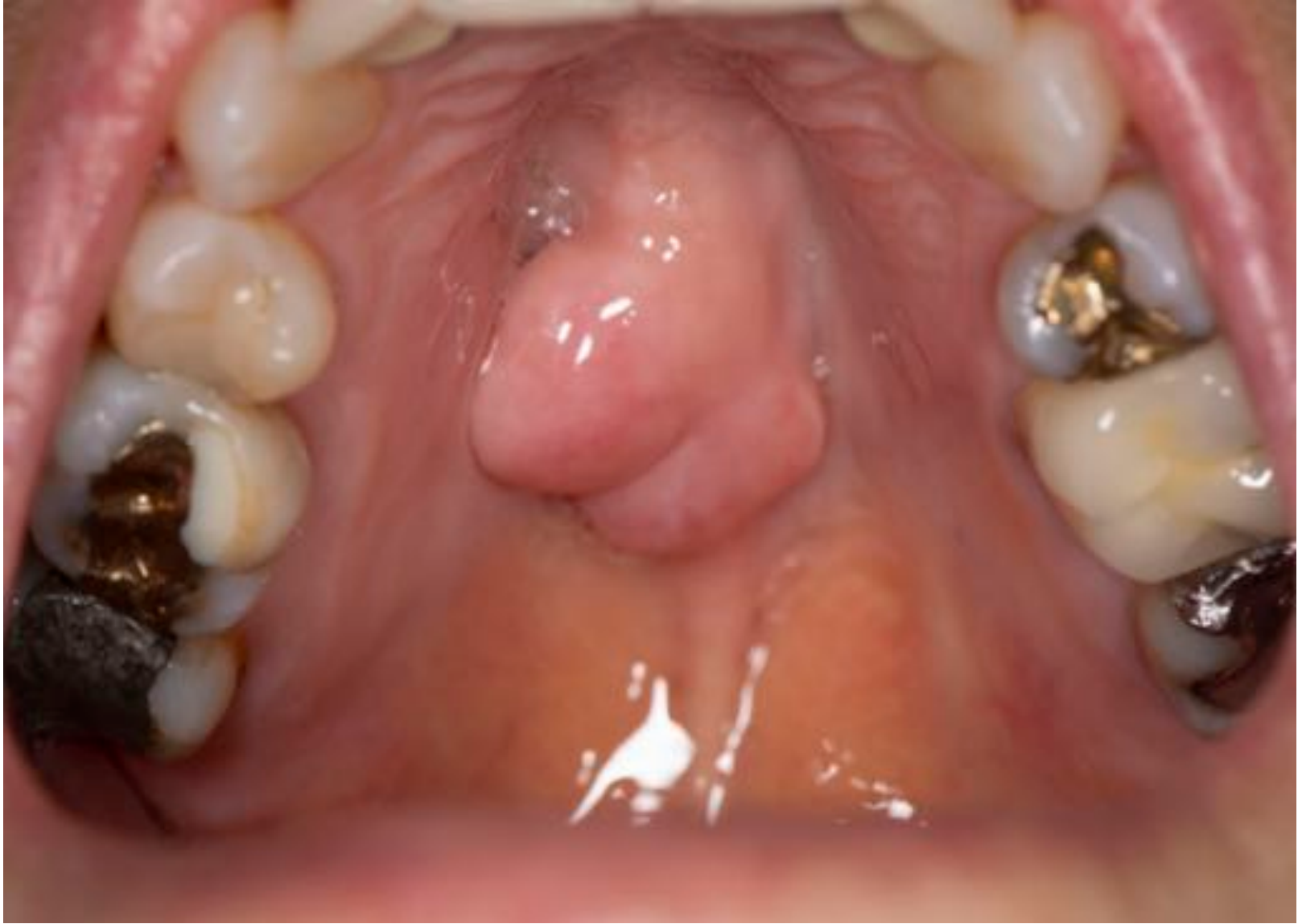Crecimiento óseo benigno

La mayoría se encuentra en la línea media palatina denominándose torus palatino

También se observa en cara lingual de reborde alveolar inferior (PM), denominándose torus lingual

Generalmente asintomáticos





Gránulos de Fordyce (Glándulas Sebáceas Ectópicas)

Variación anatómica (se ha observado en el 80% de la población)

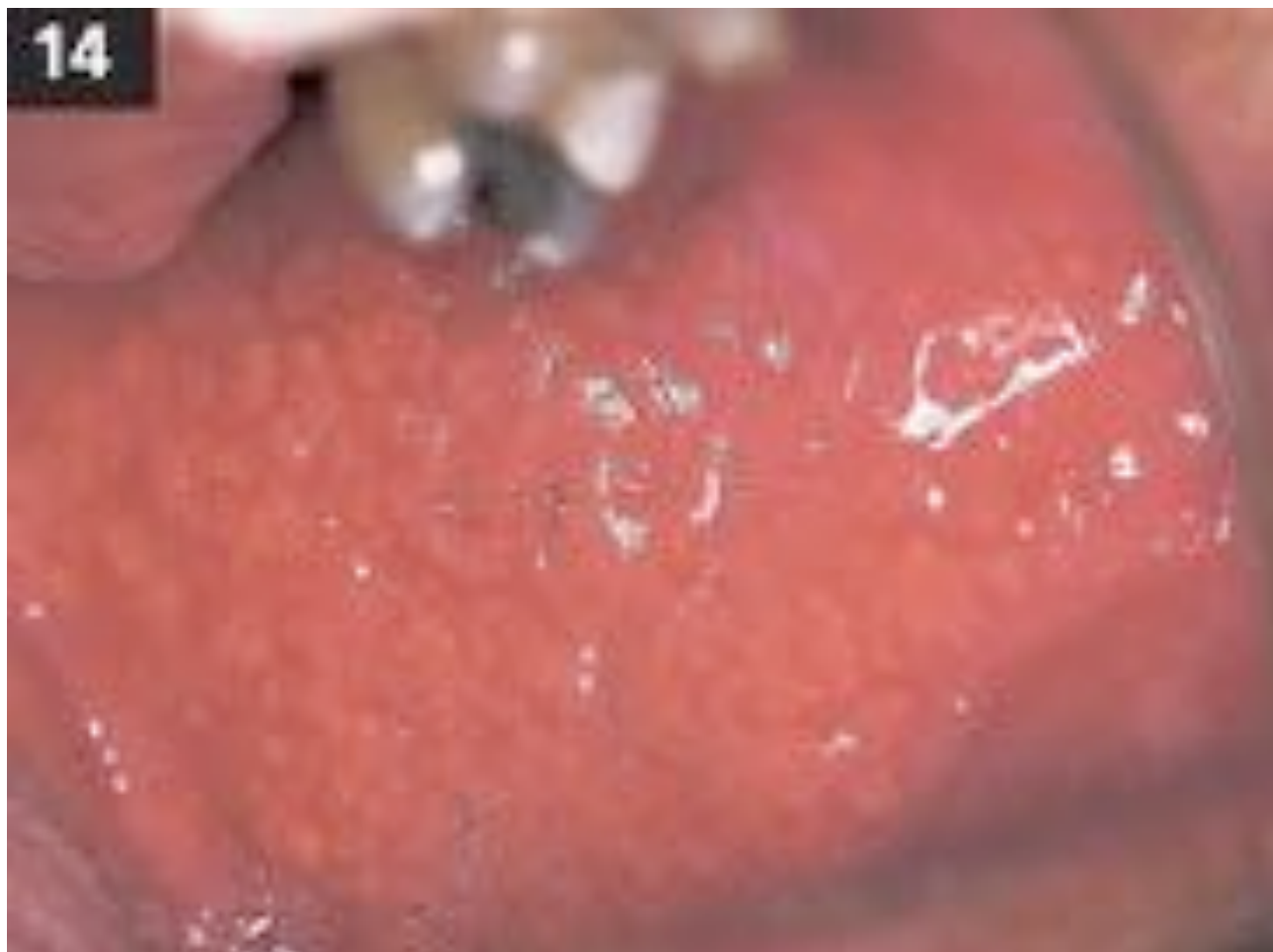Pápulas blancas amarillentas

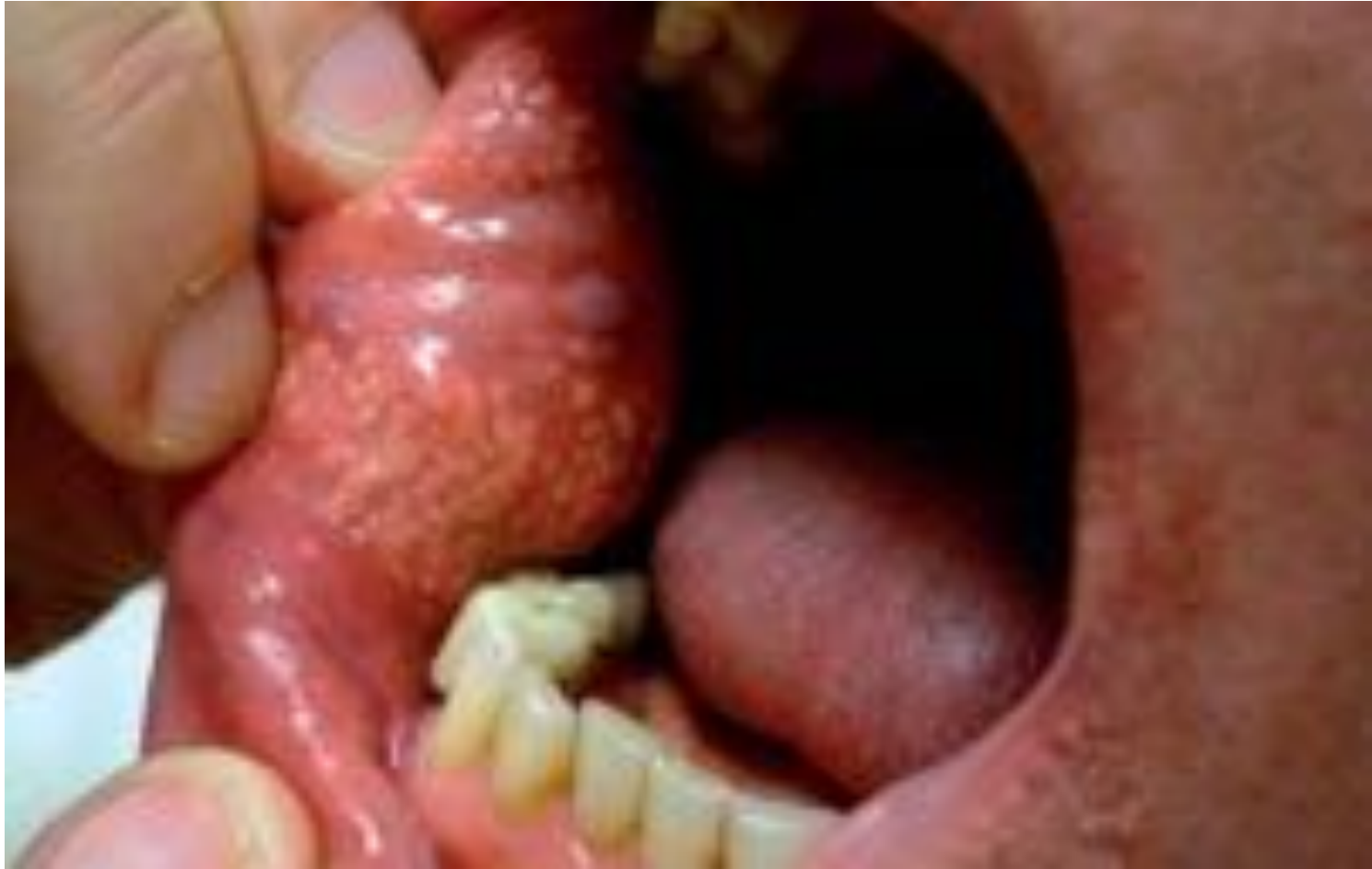Mucosa yugal y mucosa labial superior

Más común en adultos

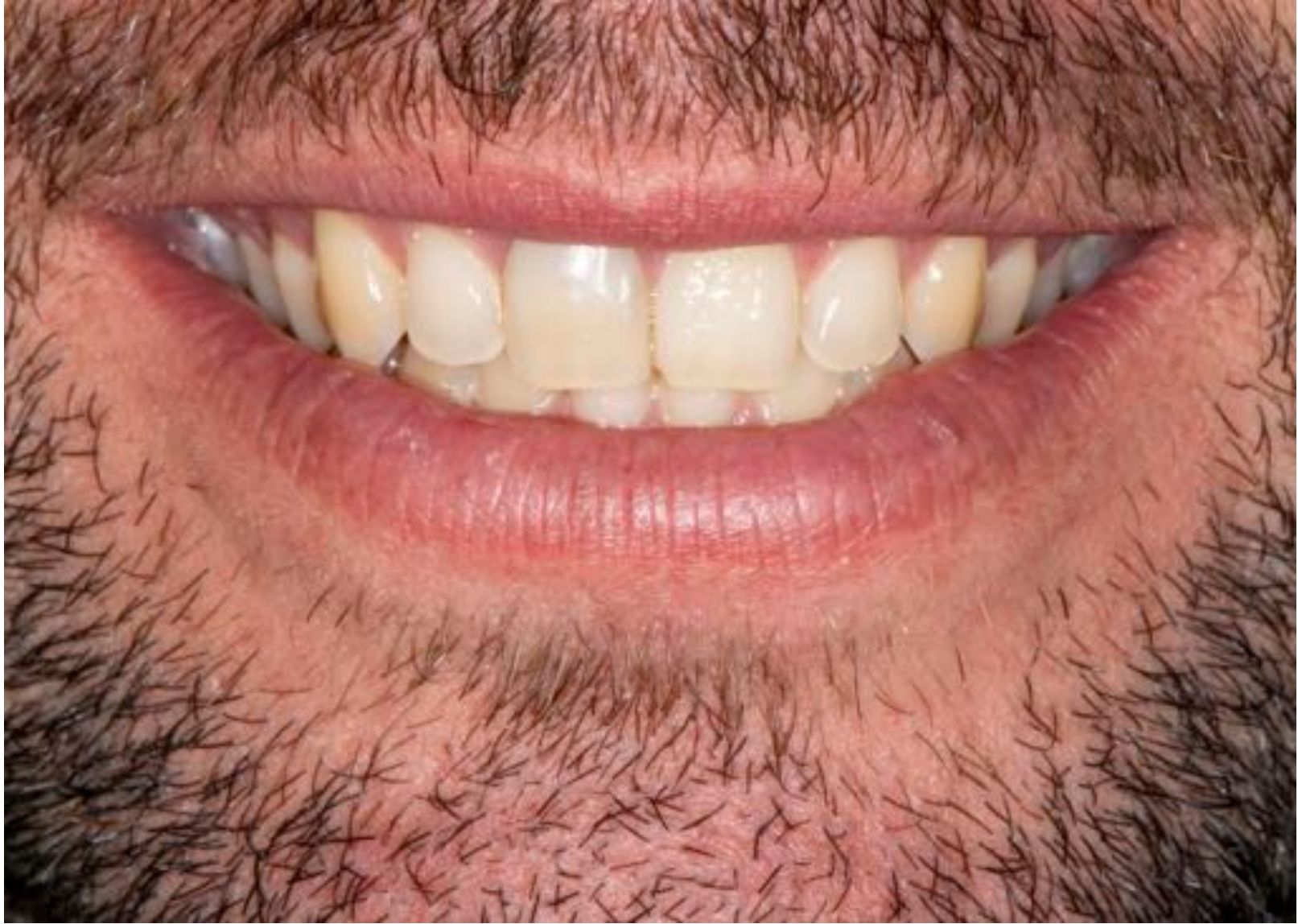Asintomática

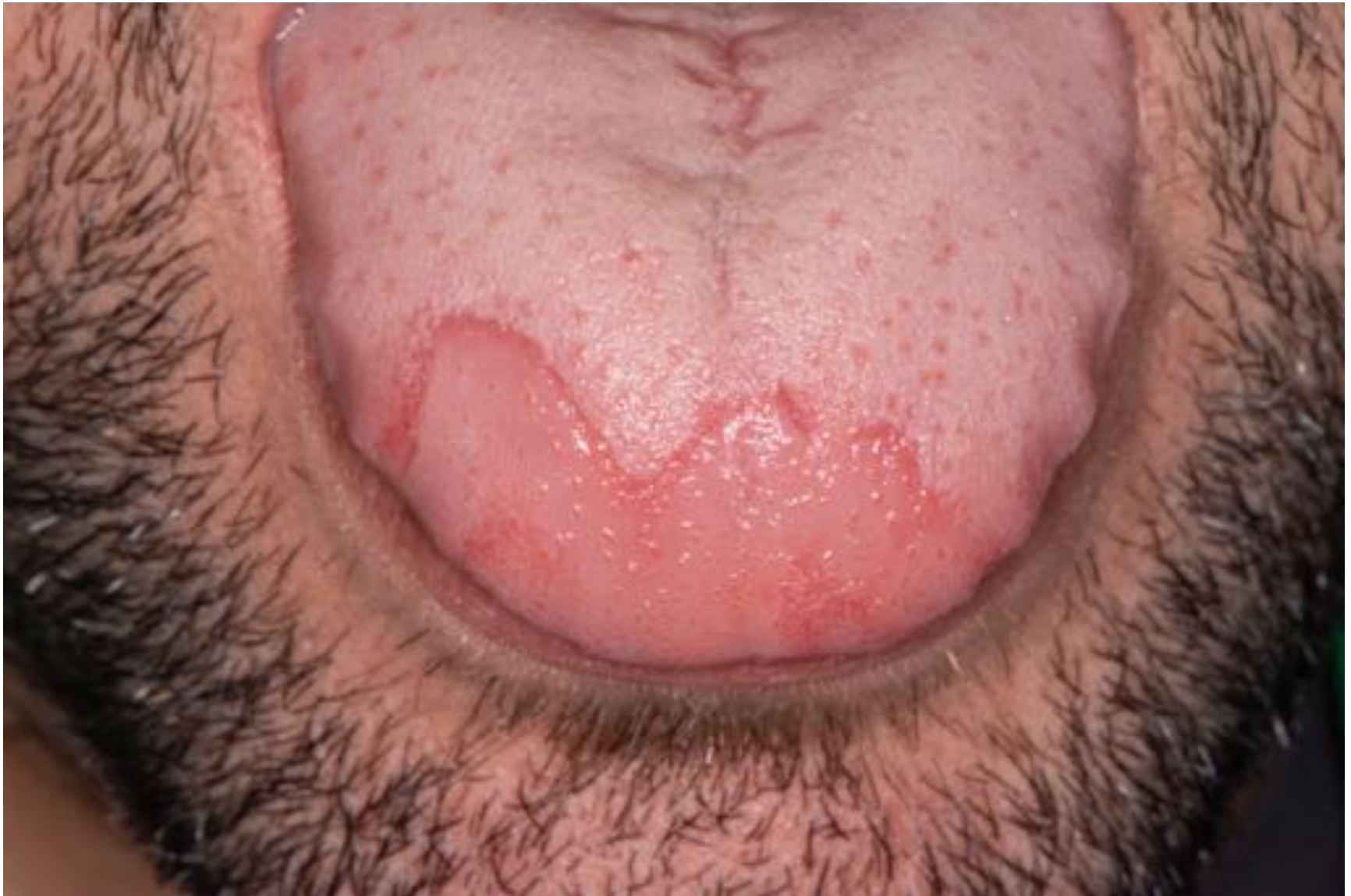No requiere tratamiento

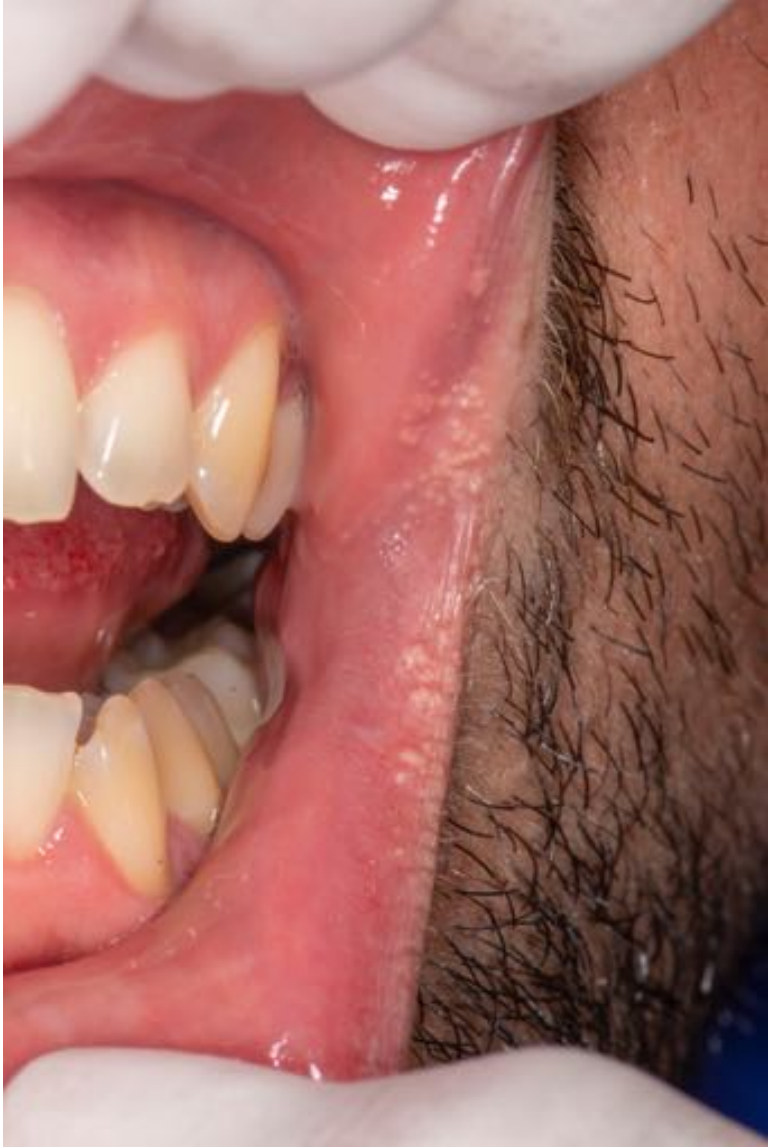



www.rodrigofuentespatologiaoral.cl







Examen Físico Intraoral y Variantes de la Normalidad

Dra. Marjorie Borgeat Meza

Dr. Rodrigo Fuentes Cortés

2019 09 13