

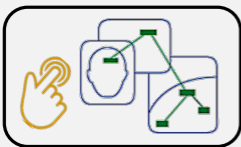
Clínica de LINFONODOS CERVICALES

CATEDRA DE PATOLOGIA ORAL – UNIVERSIDAD DE VALPARAISO

Formación en el reconocimiento clínico y estudio imagenológico de ganglios linfáticos. Trabajo individual o en pareja.

Paso 1: *Conceptos fundamentales*

Revisa hasta el minuto 24:20. Se presentan las características clínicas del linfonodo normal y patológico (inflamatorio y neoplásico).




Paso 2: *Mapa Conceptual de apoyo*

Completa este mapa conceptual y compáralo con el de tu compañero de trabajo. Te puedes apoyar con el mismo video o revisar literatura indicando la fuente correspondiente.

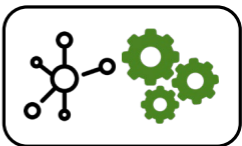
Paso 3: *Análisis de casos con compañero*

Vuelve al video desde el minuto 36:34 y revisa la serie de casos que se exponen. Junto a tu compañero describe la semiología de las lesiones observadas y la clínica linfodenal de cada uno.



Paso 4: *Estudio Imagenológico*

¿Qué exámenes imagenológicos son los pertinentes para una evaluación de linfonodos a nivel cervical? Extiendan los "Rp" (recetas) adecuados para cada caso y describan lo que podrían llegar a ver, justificando sus indicaciones. Señalen fuentes revisadas.



Paso 5: *Construyan un esquema*

Elaboren un mapa conceptual (o mental o cualquier esquema que represente tu proceso de comprensión) donde aparezca las diversas formas de estudio imagenológico de los linfonodos, señalando sus indicaciones, costos y limitaciones. Indiquen fuentes revisadas.



Paso 6: *Compartan su proceso*

Elaboren un PPT para desarrollar sus respuestas y exponerlas. Una vez concluido, envíen la evidencia de su proceso al correo rodrigo.fuentes@uv.cl y lo suben al Drive del curso. Cualquier duda, en el aula o al mismo correo.